

UNIVERSIDADE FEDERAL DE JUIZ DE FORA
CENTRO INTEGRADO DE SAÚDE
FACULDADE DE ODONTOLOGIA
PPG – MESTRADO EM CLÍNICA ODONTOLÓGICA

FRANCIELLE SILVESTRE VERNER

**INFLUÊNCIA DA APLICAÇÃO DE DIFERENTES FILTROS NO
DIAGNÓSTICO DE ALTERAÇÕES ÓSSEAS DA ARTICULAÇÃO
TEMPOROMANDIBULAR EM EXAMES DE TOMOGRAFIA
COMPUTADORIZADA DE FEIXE CÔNICO**

Juiz de Fora

2012

FRANCIELLE SILVESTRE VERNER

**INFLUÊNCIA DA APLICAÇÃO DE DIFERENTES FILTROS NO
DIAGNÓSTICO DE ALTERAÇÕES ÓSSEAS DA ARTICULAÇÃO
TEMPOROMANDIBULAR EM EXAMES DE TOMOGRAFIA
COMPUTADORIZADA DE FEIXE CÔNICO**

Dissertação apresentada ao Programa de Pós-Graduação em Clínica Odontológica, da Faculdade de Odontologia da Universidade Federal de Juiz de Fora, como requisito parcial para obtenção do grau de Mestre. Área de concentração: Clínica Odontológica.

Orientadora: Prof^a. Dr^a. Karina Lopes Devito

Juiz de Fora
2012

Verner, Francielle Silvestre.

Influência da aplicação de diferentes filtros no diagnóstico de alterações ósseas da articulação temporomandibular em exames de tomografia computadorizada de feixe cônico / Francielle Silvestre Verner.— 2012.

65 f. : il.

Dissertação (Mestrado em Clínica Odontológica)—Universidade Federal de Juiz de Fora, Juiz de Fora, 2012.

1. Articulação temporomandibular. 2. Tomografia Computadorizada de Feixe Cônico. I. Título.

CDU 616.715/.716

FRANCIELLE SILVESTRE VERNER


Influência da aplicação de diferentes filtros no diagnóstico de alterações ósseas da articulação temporomandibular em exames de tomografia computadorizada de feixe cônico

ORIENTADORA: Profª. Drª. Karina Lopes Devito

Dissertação de Mestrado submetida ao Programa de Pós-Graduação em Odontologia, da Universidade Federal de Juiz de Fora, como parte dos requisitos (parcial) para obtenção do título de Mestre em Clínica Odontológica.

Aprovado em 27/02/2012

BANCA EXAMINADORA



Profª. Drª. Karina Lopes Devito
Departamento de Clínica Odontológica
Faculdade de Odontologia/UFJF



Profª. Drª. Andréa de Castro Domingos Vieira
Departamento de Patologia e Diagnóstico Oral
Faculdade de Odontologia/UFRJ



Prof. Dr. Marcos Vinicius Queiroz de Paula
Departamento de Clínica Odontológica
Faculdade de Odontologia/UFJF

Saudade é o amor que fica!

Obrigada por ter sido um grande exemplo de luta e determinação. Seus ensinamentos estarão para sempre comigo. Tenho certeza que Alegria é a palavra certa pra expressar o seu sentimento por esta conquista, onde quer que você esteja!

A você, Vô amado, Dedico!

Agradecimentos Especiais

À Clínica **Tomoface**, representada por suas sócias, Guta, Simone, Lílian, Mariana, Andréa Rocha e Andréa Fernandes, por ceder tão prontamente as imagens para a realização deste trabalho. Sem a gentileza de vocês nada disso teria sido possível. A vocês, muito OBRIGADA!

Aos meus amigos, **Guta, Luciano e Isabela** por terem confiado em mim para a condução e concretização deste trabalho, OBRIGADA!

Agradecimentos

Sem Ele nada disso teria sido possível! Obrigada **Deus** por todas as bênçãos concedidas a mim! Obrigada por estar ao meu lado nos momentos em que mais precisei, por me dar forças para caminhar todos os dias, por iluminar e guiar os meus passos e principalmente por proporcionar a realização deste sonho!!!

À **Universidade Federal de Juiz de Fora**, e à **Faculdade de Odontologia**, por serem referências para seus alunos, fornecendo diversas fontes de aprendizado, além de elevada infra-estrutura e uma equipe de profissionais extremamente qualificados.

Ao Programa de Pós-Graduação, Mestrado em Clínica Odontológica, representado por sua coordenadora, Prof^a. Dra. **Maria das Graças Afonso Miranda Chaves**, por tornar este sonho realidade.

À **Capes**, Coordenação de Aperfeiçoamento de Pessoal de Nível Superior, pelo investimento através da bolsa de Mestrado.

Aos meus pais, **Celso** e **Joaninha**, e minha irmã, **Flávia**, que se doaram por inteiro e, muitas vezes, renunciaram aos seus sonhos para a realização do nosso, não bastaria um muito obrigada! A vocês que são pais, amigos, professores e heróis. Que souberam falar não, mesmo que o coração pedisse sim, e falaram sim quando já me contentava com um não. A vocês, que me deram sonhos e todos os meios possíveis para alcançá-los. A vocês Pais por natureza, por opção e por amor, ofereço mais que gratidão e sinceros agradecimentos, ofereço a promessa de que todo esforço será recompensado e toda confiança terá valido a pena. Afinal, a conquista é muito mais que minha, é de vocês!!! Meu amor por vocês é incondicional!

“Avião sem asa, fogueira sem brasa, sou eu, assim sem você... Futebol sem bola, Piu-piu sem frajola, sou eu, assim sem você... Eu não existo longe de você...” Meu amigo, meu companheiro, meu **AMOR, Rafael!** O que teria acontecido se você não estivesse ao meu lado??? Não tenho palavras pra agradecer todos os momentos em que você estava comigo e todas as palavras de amor, de carinho e de incentivo. Obrigada por me ajudar e participar diretamente de todas as decisões da minha vida! Obrigada por estar ao meu lado mesmo quando a qualificação estava chegando, um seminário tinha que ser apresentado ou um artigo tinha que ser entregue! E eu sei que esses momentos não foram raros, nem mesmo fáceis! Obrigada por toda a paciência! Você faz os meus dias mais felizes e a caminhada menos árdua! Obrigada por ser a alegria que eu sempre busquei e o amor que eu sempre sonhei! Essa vitória é **NOSSA!** Essa conquista é tanto minha quanto sua! **AMO VOCÊ!**

A você que me acompanha desde os tempos da graduação. A você que aceitou o meu nome para Orientação. A você que é exemplo de Profissional e Mestre. Agradecer é admitir que houve um minuto em que se precisou de alguém. Agradecer é reconhecer que o homem jamais poderá ser autossuficiente. A você, Prof^a. **Karina Devito**, que com dedicação e sabedoria me conduziu pelos caminhos da profissão. Com talento e

maestria, me mostrou a importância do trabalho e do ser mestre. Que me incentivou e me mostrou o quão bela e importante é a Radiologia! Que com ética e determinação me ensinou o lado humano de nossa atividade. Por tudo o que me ajudou a ser, e pela imensa alegria deste dia! A você o meu simples, mas eterno, muito
OBRIGADA!

À minha querida amiga **Guta**, pessoa mais que especial e que se tornou essencial nesses dois anos! Sua cumplicidade, amizade e sinceridade facilitaram o caminho, e confirmaram que sozinho não é possível chegar a lugar algum... Agradeço a Deus todos os dias por ter colocado você na minha vida. Afinal, o que seria de mim sem a minha sombra??? Tenha certeza que essa vitória é **NOSSA!** Obrigada por sempre estar ao meu lado e ter sido mais que uma amiga, uma Irmã! Nada disso teria sido possível sem a sua ajuda! Torço muito pelo seu sucesso e espero que a gente se encontre novamente em breve! Vou levar você comigo pra sempre! E claro, vou sentir muita saudade! Muita mesmo! Amo você!

À minha **Tia Inêz**, agora segunda mãe!!! Obrigada por ter sempre acreditado em mim. Sempre dando seu jeitinho para ajudar a realizar os meus sonhos e da Flávia. O que você faz por nós é inesquecível. Espero um dia poder retribuir. Amo muito você!

À minha **Vózinha** linda! Pelo amor e dedicação a todos nós! Te admiro muito!!! E tenho muito orgulho de ter a Sra. como minha avó! **TE AMO!**

Às minhas amigas-irmãs **Sarah, Jú e Maria**, sempre presentes, por toda a amizade e paciência! Obrigada por terem feito da nossa república a minha segunda casa, e por terem sido mãe, pai e irmãs. Vocês fazem muitaaa falta! Mesmo longe eu sei que vocês estão presentes. Obrigada por sempre torcerem pelo meu sucesso e por terem acompanhado cada passo meu. Amo vocês!!!

À **Mariella e Vitória**, amigas especiais que tornaram os dias mais leves e felizes!!! Obrigada pela companhia de sempre e amizade!!!

Aos meus futuros sogros, **Luiz Eduardo e Suzana**, e cunhados, **Laila e Luiz e Joaquim e Samya**, por me receberem sempre tão bem e por estarem torcendo por essa vitória!

À querida Prof^a. Dra. **Andréa Domingos**, por aceitar prontamente o convite para participação desta banca. Seus conhecimentos engrandecerão muito este trabalho.

Aos queridos Prof^a. Dra. **Neuza Assis** e Prof. Dr. **Marcos Vinícius de Paula**, sempre tão solícitos. Grandes incentivadores, que com seus conhecimentos me tornaram melhor pessoal e profissionalmente. Obrigada pela ajuda em todos estes anos. Vocês acompanharam cada passo meu, e fico muito feliz em poder dividir mais esta conquista com vocês! Obrigada por tudo!

À Prof^a. Dra. **Simone Ragone**, por todos os conhecimentos compartilhados. Obrigada por todas as oportunidades oferecidas. Você é um exemplo de profissional. Seus ensinamentos fazem com que cada dia eu me apaixone mais pela Radiologia! Nunca esquecerei o que você faz por mim!

Às queridas Prof^a. Dra. **Fabíola Leite** e Prof^a. Dra. **Luciana Salvio**, pela torcida e amizades constantes!

À **Wanessa**, por sempre me atender prontamente, e por toda a ajuda nesses dois anos.

À amiga **Laís**, pela companhia nesses dois anos e por estar sempre disposta a ajudar, principalmente pelos artigos!

Ao estatístico **Neimar Fernandes**, pela ajuda essencial e paciência em explicar cada resultado.

Como me esquecer de vocês? Colegas de profissão, conselheiras, incentivadoras, mas acima de tudo Amigas! Às minhas eternas M.A.s **Mine, Dedé, Marinex, Bruninha**, e as amigas **Rafa e Lú**. Que falta vocês me fazem! Obrigada por estarem sempre de braços abertos e ao meu lado quando mais precisei! Amo muito vocês!

Meu grande amigo, Daniel, ou melhor, **Pecas!!!** Sempre falando que uma hora as coisas se ajeitam, e que tudo vai dar certo!!! Suas palavras sempre fazem com que eu me sinta melhor. Torço muito pelo seu sucesso! Você é um Guerreiro!

Danilo! Como minha amostra teria sido aleatorizada sem você, hein?!? Sempre preocupado como estou e me fazendo rir! Sua amizade é muito especial! Obrigada pela presença constante!

Baby e Shampoo! Obrigada pela torcida e amizade!

Aos amigos da TM, em especial **Henrique e Rapha**. Conviver com vocês é um privilégio! Obrigada por fazerem com que eu me sinta parte de vocês. Nossas conversas eternas sobre o futuro, com certeza me fazem sentir mais confortada e esperançosa!!!

Às Clínicas **Odonto-Imagem, Tomoface e Línea**, representadas por seus sócios e funcionários, por me receberem tão bem e confiarem no meu trabalho.

Aos amigos e professores do curso de **Especialização em Radiologia Odontológica e Imaginologia**, pela troca de experiências e conhecimentos.

A todos os **meus familiares**, tios e primos, por entenderem a minha ausência. Mas acima de tudo, por serem incentivadores e torcedores.

*“Que eu continue com vontade de viver,
mesmo sabendo que a vida é, em muitos momentos,
uma lição difícil de ser aprendida.
Que eu permaneça com vontade de ter grandes amigos,
mesmo sabendo que, com as voltas do mundo,
eles vão indo embora de nossas vidas.
Que eu realmente sempre a vontade de ajudar as pessoas,
mesmo sabendo que muitas delas são incapazes de ver,
sentir, entender ou utilizar essa ajuda.
Que eu mantenha meu equilíbrio,
mesmo sabendo que muitas coisas que vejo no mundo
escurecem meus olhos.
Que eu realmente a minha garra,
mesmo sabendo que a derrota e a perda são ingredientes
tão fortes quanto o sucesso e a alegria.
Que eu atenda sempre mais à minha intuição,
que sinaliza o que de mais autêntico eu possuo.
Que eu pratique mais o sentimento de justiça,
mesmo em meio à turbulência dos interesses.
Que eu manifeste amor por minha família,
mesmo sabendo que ela muitas vezes
me exige muito para manter sua harmonia.
E, acima de tudo...
Que eu lembre sempre que todos nós
fazemos parte dessa maravilhosa teia chamada vida,
criada por alguém bem superior a todos nós!
E que as grandes mudanças não ocorrem por grandes feitos
de alguns e, sim, nas pequenas parcelas cotidianas
de todos nós!”*

Chico Xavier

VERNER, F. S. **Influência da aplicação de diferentes filtros no diagnóstico de alterações ósseas da articulação temporomandibular em exames de tomografia computadorizada de feixe cônico**. Juiz de Fora (MG), 2012. 65 f. Dissertação (Mestrado em Clínica Odontológica) – Faculdade de Odontologia, Universidade Federal de Juiz de Fora.

RESUMO

A articulação temporomandibular (ATM) pode ser acometida por alterações em sua superfície óssea, exibindo graus diferentes de remodelação, aplainamento condilar, osteófitos, erosão e esclerose óssea, que podem estar associadas ao desenvolvimento de distúrbios mecânicos e dores na região das articulações. O exame por imagem é determinante no diagnóstico final e estabelecimento de um correto plano de tratamento. Dentre os métodos por imagem, destaca-se a tomografia computadorizada de feixe cônico (TCFC) que permite uma visualização das ATM sem sobreposição das estruturas contra laterais. Ferramentas disponibilizadas pelos *softwares* dos aparelhos de TCFC parecem otimizar o diagnóstico. O filtro é a ferramenta capaz de transformar a imagem de acordo com a estrutura que se pretende avaliar, com o objetivo de aumentar a acurácia do exame. O presente estudo avaliou a influência da aplicação de diferentes filtros no diagnóstico de alterações morfológicas das ATM. Foram analisadas imagens de TCFC de 100 ATM. A partir das imagens originais (sem filtro), foram aplicados quatro filtros (*Sharpen*, *Angio_Sharpen_Low 3x3*, *Smooth*, *Angio_Sharpen_High 5x5*), totalizando 500 imagens. Cada imagem foi classificada quanto ao diagnóstico e quanto à qualidade geral da imagem, por dois especialistas em Radiologia Odontológica. Foram calculados os valores de sensibilidade, especificidade, acurácia, preditivo positivo e preditivo negativo para cada condição, em cada um dos filtros testados, e comparou-se os filtros por meio do teste de Cochran. A qualidade da imagem de cada filtro foi comparada através do teste de Friedman. Os valores de sensibilidade, especificidade, acurácia, preditivos positivo e negativo variaram discretamente. Apenas o filtro *Angio_Sharpen_High 5x5* influenciou de forma significativa o diagnóstico para a condição esclerose da eminência articular ($P < 0,05$). Os filtros não influenciaram de forma significativa o diagnóstico de alterações ósseas das ATM, porém os filtros *Sharpen* e *Angio_Sharpen_Low 3x3* apresentaram maior frequência de imagens com ótimas condições de diagnóstico, tornando-se uma alternativa para o diagnóstico de alterações ósseas das superfícies articulares.

PALAVRAS-CHAVE: articulação temporomandibular, tomografia computadorizada de feixe cônico, filtros.

VERNER, F. S. ***Influence of Cone-Beam computed tomography enhancement filters on diagnosis of morphological temporomandibular joint changes.*** Juiz de Fora (MG), 2012. 65 f. Dissertação (Mestrado em Clínica Odontológica) – Faculdade de Odontologia, Universidade Federal de Juiz de Fora.

ABSTRACT

A variety of morphological changes in the bone of the mandibular condyle and articular eminence can occur in patients with temporomandibular joint disorders (TMD). Changes include flattening, osteophytes, erosions and sclerosis. Radiographic examination is an essential component of diagnostic evaluation of temporomandibular joint (TMJ). Currently cone-beam computed tomography (CBCT) has been widely used to evaluate TMJ. Many CBCT softwares has been designed to enhance images. Filters are a tool used to minimize image noise using mathematical algorithms to reduce or increase specific characteristics. The aim of this study was to determine if CBCT enhancement filters influence the diagnosis of morphological TMJ changes. Images of 100 TMJ were examined. All images were analyzed without filter application and with the following filters for XoranCat® software: Sharpen, Angio_Sharpener_Low 3x3, Smooth e Angio_Sharpener_High 5x5. Each image were examined by two oral radiologists who classified them for the presence of morphological changes and for the image quality. Sensibility, specificity, accuracy, positive predictive value and negative predictive value were calculated for each filter in each condition. Cochran test was used to evaluate all images versus the original images, and Friedman test was used to evaluate the quality of image between all filters. Sensibility, specificity, accuracy, positive predictive value and negative predictive value had little variability. Only Angio_Sharpener_High 5x5 filter had influenced the diagnosis of sclerosis in the articular eminence ($P < 0,05$). In general, filters didn't influence the diagnosis of morphological changes of TMJ, but Sharpen and Angio_Sharpener_Low 3x3 filters were classified as excellent image quality, and became an alternative to diagnosis of TMJ changes.

KEYWORDS: *temporomandibular joint, cone-beam computed tomography, enhancement filters.*

LISTA DE FIGURAS

Figura 1. Aparelho de TCFC I-Cat [®] Next Generation (<i>Imaging Sciences International, Hatfield, Pensilvânia, EUA</i>).....	38
Figura 2. Ferramenta <i>TMJ</i> do <i>software XoranCat[®]</i> . Seleção do corte coronal representativo e dos nove cortes sequenciais parassagitais da região mais central do côndilo.....	39
Figura 3. <i>Template</i> no formato <i>-.pdf</i> contendo um corte coronal representativo e nove cortes sequenciais parassagitais.....	40
Figura 4. Imagem original (A) e com a aplicação de diferentes filtros: <i>Sharpen</i> (B); <i>Smooth</i> (C); <i>Angio_Sharpen_Low 3x3</i> (D) e <i>Angio_Sharpen_High 5x5</i> (E).	41
Figura 5. <i>Slide</i> contendo as imagens sem filtro e com os quatro filtros testados de cada ATM, para a avaliação subjetiva.....	45

LISTA DE TABELAS

Tabela 1. Filtros selecionados para a realização do estudo.....	41
Tabela 2. Possibilidades de diagnóstico de acordo com os critérios propostos por Ahmad et al. (2009).....	43
Tabela 3. Média e desvio-padrão dos valores de <i>Kappa</i> intraobservador para as condições avaliadas no côndilo mandibular.....	47
Tabela 4. Média e desvio-padrão dos valores de <i>Kappa</i> intraobservador para as condições avaliadas na eminência articular.....	47
Tabela 5. Resultados dos testes de diagnóstico e teste de Cochran para cada condição do côndilo mandibular nos diferentes filtros em relação ao padrão SF.....	48
Tabela 6. Resultados dos testes de diagnóstico e teste de Cochran para cada condição da eminência articular nos diferentes filtros em relação ao padrão SF.....	48
Tabela 7. Média e desvio-padrão dos valores de <i>Kappa</i> intraobservador para a qualidade da imagem dos filtros testados.....	49
Tabela 8. Frequência dos escores da avaliação subjetiva sobre a qualidade da imagem dos filtros testados.....	49
Tabela 9. Escores da qualidade das imagens em função dos filtros utilizados...	50

LISTA DE ABREVIATURAS E SIGLAS

ATM.....	Articulação Temporomandibular
CCD.....	<i>Charge Coupled Device</i>
cm.....	Centímetro
CM.....	Côndilo Mandibular
CMOS.....	<i>Complementary Metal Oxide Semiconductor</i>
DTM.....	Desordem Temporomandibular
EA.....	Eminência Articular
EUA.....	Estados Unidos da América
FOV.....	<i>Field of view</i>
F1.....	Filtro <i>Sharpen</i>
F2.....	Filtro <i>Smooth</i>
F3.....	Filtro <i>Angio_Sharpen_Low 3x3</i>
F4.....	Filtro <i>Angio_Sharpen_High 5x5</i>
HiRe.....	<i>High Resolution</i>
IRM.....	Imagens por Ressonância Magnética
kV.....	Kilovoltagem
mA.....	Miliamperagem
mm.....	Milímetro
pdf.....	<i>Portable Document Format</i>
PSP.....	<i>Photostimulable Phosphor Plate</i>
RDC/TMD.....	<i>Research Diagnostic Criteria for Temporomandibular Disorders</i>
ROC.....	<i>Receiver Operating Curve Analysis</i>
s.....	Segundo
SF.....	Sem filtro
SPSS.....	<i>Statistical Package for the Social Sciences</i>
TC.....	Tomografia Computadorizada
TCFC.....	Tomografia Computadorizada de Feixe Cônico
2D.....	Bidimensional
3D.....	Tridimensional

SUMÁRIO

1 INTRODUÇÃO.....	17
2 FUNDAMENTOS TEÓRICOS.....	20
2.1 Alterações ósseas da ATM em exames por imagem.....	20
2.2 Utilização de filtros em exames por imagem	29
3 PROPOSIÇÃO	36
4 METODOLOGIA	37
4.1 Avaliação Objetiva	42
4.2 Avaliação Subjetiva	44
4.3 Análise Estatística	45
5 RESULTADOS	46
6 DISCUSSÃO	50
7 CONCLUSÃO	54
REFERÊNCIAS	55
ANEXO A	58
APÊNDICE A	59
APÊNDICE B	60
APÊNDICE C	61

1 INTRODUÇÃO

A articulação temporomandibular (ATM) é uma articulação do tipo sinovial formada pelo côndilo mandibular situado sob a fossa articular do osso temporal, que permite amplos movimentos da mandíbula em torno desse osso fixo (BARGHAN; MERRILL; TETRADIS, 2010). Essa articulação pode ser acometida por alterações em sua superfície óssea, exibindo graus diferentes de remodelação, aplainamento condilar, osteófitos, erosão e esclerose óssea, que podem estar associadas ao desenvolvimento de desordens mecânicas e dores na região das articulações (SENNA et al., 2009). Em muitos casos, o exame por imagem é determinante para caracterização do diagnóstico diferencial e final de diferentes condições patológicas da ATM (AHMAD et al., 2009; HONDA et al., 2006; HUSSAIN et al., 2008).

Essas patologias ósseas podem ser observadas em exames menos complexos, como as radiografias convencionais bidimensionais. No entanto, suas manifestações são mais nítidas e evidentes em imagens de tomografia computadorizada (TC) (ALKHADER et al., 2010; BARGHAN; MERRILL; TETRADIS, 2010; PETERSSON, 2010; TSIKLAKIS; SYRIOPOULOS; STAMATAKIS, 2004). Estas apresentam imagens bem definidas e sem sobreposição de estruturas laterais, além de maior acurácia e representação diagnóstica (HINTZE; WIESE; WENZEL, 2007).

Na última década, uma nova tecnologia de diagnóstico, a tomografia computadorizada de feixe cônico (TCFC), está provendo à Odontologia uma reprodução tridimensional das imagens dos tecidos mineralizados maxilofaciais, com mínima distorção e dose de radiação significativamente reduzida em comparação à TC convencional (SCARFE et al., 2010; TSIKLAKIS; SYRIOPOULOS; STAMATAKIS, 2004). A TCFC representa o desenvolvimento de um tomógrafo relativamente pequeno e de menor custo, especialmente indicado para a região dentomaxilofacial (BARGHAN; MERRILL; TETRADIS, 2010), devendo, hoje, ser o exame de escolha para a avaliação dos componentes ósseos das ATM.

Diferentemente das radiografias convencionais, que projetam bidimensionalmente a ATM, a TCFC evidencia as relações estruturais em profundidade, mostrando imagens em cortes, possibilitando o diagnóstico de

irregularidades nos três planos de orientação: sagital, coronal e axial (HONEY et al., 2007; PETERSSON, 2010).

A imagem tomográfica compõe-se unitariamente por unidades cúbicas denominadas *voxels*, cada um dos quais representa um número que traduz a densidade tecidual ou seu poder de atenuação da radiação. O tamanho do *voxel* é determinado pela espessura de corte desejada, podendo variar de 0,125 à 0,4 mm na TCFC, e o seu tamanho está diretamente relacionado à resolução espacial da imagem, sendo que quanto menor o *voxel*, maior a resolução da imagem (SCARFE et al., 2010; KAMBUROGLU et al., 2011). Usualmente as imagens obtidas na TCFC, apesar de serem compostas por espessuras milimétricas e *voxels* isotrópicos (mesmas dimensões de altura, largura e profundidade), o que permite que as imagens tenham as mesmas dimensões do objeto tomografado, apresentam elevados valores de ruído para se compensar a baixa dose de radiação, podendo prejudicar a qualidade da imagem no diagnóstico de algumas condições (SAGAWA et al., 2009).

Com o objetivo de aperfeiçoar as imagens tomográficas, *softwares* próprios dos aparelhos de TCFC permitem a aplicação de diversas ferramentas como alteração de brilho e contraste e aplicação de filtros pré-estabelecidos, que possivelmente proporcionariam uma maior precisão diagnóstica (KWONG et al., 2008; WENZEL et al., 2009).

A filtragem digital é um processo que envolve a transformação da imagem original de acordo com a estrutura que se pretende avaliar, uma vez que existem filtros que realçam ou suavizam as imagens (SAGAWA et al., 2009; WENZEL et al., 2009). Cada *voxel* possui valores específicos de densidade óptica, responsáveis pela distinção dos tons de cinza da imagem. Na imagem bidimensional (2D), um *voxel* está circundado por no máximo oito *voxels*, e na imagem tridimensional (3D), por 26. A função básica da ferramenta filtro é aumentar ou diminuir o contraste dos *voxels* adjacentes, alterando desta forma as imagens, por meio da diminuição do ruído e aumento da resolução de baixo contraste, e vice-versa, dependendo do filtro empregado (SAGAWA et al., 2009, SHELLEY, BRUNTON, HORNER, 2011).

Em radiografias digitais, o efeito dos filtros na acurácia diagnóstica de lesões cariosas tem sido discutido (HAITER-NETO et al., 2008; HAITER-NETO et al., 2009). Com relação à aplicação desta ferramenta em exames de TCFC, ainda são raras as pesquisas que avaliem sua influência na qualidade das imagens. Em

2009, Wenzel et al. realizaram um estudo com o objetivo de avaliar a qualidade de imagens de TCFC, de dentes com fratura radicular transversal, que foram submetidas ao tratamento com dois diferentes filtros. As imagens tratadas foram mais sensíveis para detecção das fraturas radiculares, mostrando que o uso dessa ferramenta pode ser favorável.

Devido ao grande número de pacientes portadores de desordens mecânicas das ATM e dor nesta região, e conhecendo-se a importância da utilização da TCFC para um correto diagnóstico das alterações morfológicas das superfícies ósseas articulares, aliada à escassez de estudos que abordem a aplicação da ferramenta filtro para o aperfeiçoamento das imagens, o objetivo deste estudo é avaliar a influência de diferentes tipos de filtro no diagnóstico de alterações ósseas das superfícies articulares da ATM.

2 FUNDAMENTOS TEÓRICOS

2.1 Alterações ósseas da ATM em exames por imagem

Um grande número de alterações morfológicas podem acometer os côndilos mandibulares de pacientes com desordem temporomandibular (DTM). Considera-se que forças anormais em articulações com desarranjos internos, podem estar associadas com remodelações secundárias e alterações degenerativas (osteoartrite e osteoartrose), sendo essas últimas causadoras de dores na ATM. Clinicamente, a dor na ATM é expressada por dois indicadores: dor durante a função mandibular e dor durante a palpação. A primeira provavelmente está relacionada a alterações na superfície articular, e a segunda a alterações na superfície lateral do côndilo. Baseados nestas informações, Kurita et al. (2004) avaliaram a relação entre dores e alterações ósseas condilares nas ATM de pacientes portadores de DTM. Oitenta e nove pacientes (178 ATM) foram incluídos neste estudo. As articulações foram avaliadas clinicamente quanto à presença de dor durante a função mandibular e à palpação lateral. E ainda quanto à presença de evidências de alterações ósseas na superfície articular (erosão, aplainamento, osteófito, esclerose e cisto subcondral) e reabsorção na porção lateral do côndilo, em planigrafias das ATM. Uma alta prevalência de dor à função mandibular foi observada nas ATM que apresentaram alterações ósseas na superfície condilar, bem como dor à palpação nas ATM que apresentaram reabsorção lateral nos côndilos. Os resultados sugeriram uma correlação entre dores na ATM e alterações nas superfícies articulares e lateral do côndilo, detectadas radiograficamente, ressaltando a importância dos exames por imagem nestes casos.

Apesar da utilização em larga escala da TC como uma ferramenta diagnóstica indispensável nas diferentes especialidades médicas, seu uso na Odontologia cresceu de forma lenta. Porém, nos últimos anos, a utilização dessa tecnologia vem sendo difundida em diversas áreas da Odontologia como, por exemplo, para avaliação de patologias envolvendo a região maxilofacial, planejamento cirúrgico de implantes e para avaliação da ATM. Um dos motivos é o

advento da TCFC, que está provendo à Odontologia um exame de elevada acurácia diagnóstica, com preços reduzidos e menores doses de radiação. Em 2004, Tsiklakis, Syriopoulos e Stamatakis descreveram um protocolo para avaliação das ATM em exames de TCFC, uma vez que essa técnica fornece uma investigação completa de todos os componentes ósseos articulares. Eles sugeriram que cortes paralelos e perpendiculares ao longo eixo do côndilo devem ser avaliados juntamente com as reconstruções coronais, sagitais e axiais verdadeiras, o que proporciona imagens de alta qualidade de todos os componentes ósseos, em todos os três planos. Quatro casos clínicos foram apresentados, evidenciando a importância desses cortes sequenciais da região de interesse. Os autores definiram que a TCFC deve ser o exame de escolha quando se pretende avaliar alterações ósseas das ATM.

Em 2006, Honda et al. compararam a confiabilidade diagnóstica da TC helicoidal e TCFC na detecção de alterações ósseas do côndilo mandibular, utilizando como padrão-ouro a própria peça anatômica. Segundo os autores, a TC helicoidal é o exame por imagem mais indicado na detecção de alterações ósseas. Porém, o advento da TCFC para a região maxilofacial apresentou um avanço, uma vez que proporciona imagens em alta definição dos tecidos mineralizados, além da baixa dose de radiação quando comparada à TC helicoidal. A hipótese testada foi a de que não existe diferença na confiabilidade dos dois exames. Foram avaliadas 21 ATM provenientes de cadáveres da Universidade de Nihon, Japão, e que foram submetidas a exames de TCFC e TC helicoidal. As imagens obtidas foram avaliadas independentemente por dois examinadores especialistas em Radiologia Odontológica, e analisadas quanto à presença ou ausência das seguintes condições: erosão, esclerose e osteófito. Para confirmação do diagnóstico, as peças anatômicas foram avaliadas macroscopicamente. De acordo com a inspeção visual direta, dez dos 21 côndilos mandibulares apresentavam alterações ósseas. Desses dez, oito foram identificados corretamente em exames de TCFC, e sete por meio da TC helicoidal. A especificidade do diagnóstico para os dois exames foi máxima (1,0), e a acurácia foi 0,90 para a TCFC e 0,86 para a TC helicoidal. Não foram encontradas diferenças significantes entre os dois tipos de TC, porém os autores relataram que em uma comparação lado a lado, as imagens de TCFC apresentaram, subjetivamente, uma melhor qualidade, e que este exame apresenta melhor custo

benefício (menores custos e menores doses radiação), tornando-se o exame de escolha para avaliação dos componentes ósseos das ATM.

Em 2007, Hintze, Wiese e Wenzel compararam a acurácia diagnóstica da TCFC à da TC convencional na detecção de alterações ósseas nas ATM de 80 crânios secos. As ATM direita e esquerda foram avaliadas independentemente, por meio de reconstruções coronais e parassagittais, em cortes de 1 mm de espessura e intervalo de 0,5 mm entre os cortes. Três examinadores previamente calibrados (dois radiologistas odontológicos experientes e um clínico geral treinado por um especialista) avaliaram os cortes coronais e parassagittais de cada modalidade de tomografia individualmente. Nas imagens parassagittais os côndilos foram classificados quanto à presença de aplainamento, erosão e osteófito; e nas coronais quanto à presença de aplainamento e erosão. Para os autores, o aplainamento pode ser definido como uma perda de convexidade do contorno ósseo cortical; a erosão como rarefação óssea local do osso compacto; e o osteófito como uma projeção óssea advinda do osso cortical em direção anterior. As imagens foram classificadas utilizando-se dois escores: 0 – alteração provavelmente presente e 1 – alteração definitivamente presente. Quinze ATM selecionadas aleatoriamente foram reavaliadas para cálculo de concordância intraobservador. O padrão-ouro foi realizado por inspeção visual direta da peça anatômica, sendo que cada alteração foi considerada presente quando pelo menos dois, dos três avaliadores, classificaram-nas como presentes. Os resultados indicaram que não houve diferença significativa entre os dois métodos avaliados para detecção de alterações ósseas na superfície condilar. Porém, como a TCFC é a modalidade que requer menor dose de radiação e é mais acessível aos pacientes, quando indicado, este deve ser o exame complementar de escolha.

Com o objetivo de comprovar a efetividade diagnóstica da TCFC, Honey et al. (2007) realizaram um estudo que comparou a acurácia deste novo método diagnóstico aos exames por imagem mais comumente indicados para avaliação de alterações condilares, como por exemplo, tomografia linear, radiografia panorâmica e planigrafia das ATM. Foram avaliadas 37 ATM de 30 crânios, sendo que 19 côndilos eram hígidos e 18 apresentavam erosão no pólo lateral. As imagens foram avaliadas por dez observadores que classificaram as ATM quanto à presença ou ausência de erosão nos côndilos. A TCFC apresentou uma confiabilidade superior e

uma melhor acurácia do que os outros métodos avaliados para detecção de erosões nas superfícies condilares.

Alguns métodos de diagnóstico por imagem são utilizados para determinação da presença de processos degenerativos nas ATM e para fornecer informações relativas ao grau da estabilidade articular. Uma vez que a presença de erosões e osteófitos está diretamente relacionada a esses processos, a determinação do método diagnóstico que melhor evidencie essas alterações é de extrema importância. Visto isso, Hussain et al. (2008) realizaram uma revisão sistemática da literatura com o objetivo de determinar o melhor método por imagem para detecção de erosões e osteófitos. Foram selecionados estudos que utilizaram radiografias panorâmicas, tomografia sagital corrigida axialmente, tomografia frontal corrigida axialmente, imagens por ressonância magnética (IRM), TC, ultrassom e TCFC. A revisão sistemática indicou que, na época em que foi realizada, a tomografia sagital corrigida axialmente era o exame de escolha para o diagnóstico de erosão e osteófito. Porém, concluiu-se que a TCFC apresentou-se com um exame novo e promissor, de custo relativamente baixo e de menor dose de radiação e que, até o momento estudado, apresentou bons resultados. Os autores concluíram que mais estudos que comparem a efetividade da TCFC à de outros métodos utilizados para avaliação das ATM precisam ser realizados.

Em 2008, Wiese et al. realizaram um estudo com o objetivo de verificar a correlação entre sintomas clínicos de DTM, diagnosticados de acordo com o RDC/TMD (*Research Diagnostic Criteria for Temporomandibular Disorders*), e evidências radiográficas de alterações ósseas nos componentes articulares, por meio da utilização de tomografias corrigidas sagitalmente. Foram avaliados 204 pacientes, diagnosticados como portadores de DTM por meio do RDC/TMD. As tomografias foram analisadas por um único examinador, especialista em Radiologia Odontológica, e que deveria verificar nas imagens a presença de erosões, aplainamentos, osteófitos e esclerose, bem como a amplitude de abertura bucal. Os autores puderam concluir que a presença de crepitações, sejam elas durante os movimentos de abertura e fechamento bucal, excursão lateral ou protrusão, aumentam as chances de se encontrar alterações degenerativas nas ATM. Do mesmo modo, a presença de osteoartrite, o aumento da idade e pessoas do gênero feminino, tem mais chances de apresentarem alguma alteração nas superfícies ósseas articulares.

A osteoartrite é uma doença degenerativa que pode afetar as ATM produzindo alterações ósseas como, por exemplo, aplainamento, esclerose, osteófitos, erosão, reabsorção da superfície condilar, erosão da fossa mandibular e redução do espaço articular. Baseados nesta informação e na acurácia da TCFC para detecção de processos ósseos degenerativos das ATM, Alexiou, Stamatakis e Tsiklakis (2009) avaliaram a severidade das alterações ósseas provocadas pela osteoartrite, relacionadas à idade, por meio de TCFC. Foram avaliadas imagens de 71 pacientes (142 ATM). Dois radiologistas, com experiência em TCFC, avaliaram as imagens independentemente, e as classificaram de acordo com as seguintes características: a) alterações ósseas condilares (aplainamento, erosão, osteófitos, esclerose e reabsorção); b) espaço articular (normal, reduzido, aumentado, contato direto entre a superfície condilar e a fossa articular); c) alterações ósseas da fossa mandibular (normal, esclerose, erosão, reabsorção). Na amostra avaliada, os achados tomográficos mais comuns foram erosão, aplainamento e osteófito. Apesar de a esclerose ter sido a alteração menos frequente, a média de idade dos pacientes com e sem esclerose variou significativamente, indicando que essa condição se desenvolve secundariamente e em uma fase mais adiantada da doença. A artrite degenerativa é uma doença relacionada à idade, uma vez que a sua progressão e a severidade das alterações ósseas na superfície condilar e na fossa mandibular aumentam com a mesma.

O RDC/TMD tem sido utilizado em larga escala no diagnóstico de DTM. Como parte de um projeto de validação desta importante ferramenta, Ahmad et al. (2009) desenvolveram um critério para análise dos exames por imagem em associação com o diagnóstico do RDC/TMD. Os autores avaliaram a confiabilidade inter examinador, de especialistas em Radiologia Odontológica, na interpretação de radiografias panorâmicas, IRM e TC para o diagnóstico de osteoartrite; e de IRM para o diagnóstico de deslocamentos do disco articular. Os autores ainda determinaram um critério para a validação de radiografias panorâmicas e IRM no diagnóstico de alterações ósseas, utilizando a TC como padrão-ouro. O diagnóstico das alterações ósseas, por meio dos exames por imagem das ATM, foi classificado de três maneiras: ausência de osteoartrite, quando nenhuma evidência de alteração se encontrava presente; incerteza de osteoartrite, quando o côndilo apresentava tamanhos normais, presença de esclerose com ou sem aplainamento, mas sem nenhuma deformação condilar; e presença de osteoartrite, quando a presença de

erosão, osteófitos ou escleroses provocavam a deformação do côndilo mandibular. Concluiu-se que a análise criteriosa dos exames complementares como parte do projeto de validação do RDC/TMD pode ser utilizado com segurança na determinação de alterações ósseas utilizando-se a TCFC, e de alterações no disco articular utilizando-se as imagens por ressonância magnética.

Em 2009, Senna et al. realizaram uma revisão da literatura, incluindo artigos publicados entre os anos de 1976 e 2009, com o objetivo de avaliar os exames por imagens disponíveis para a avaliação das ATM, e as indicações e limitações de cada um. Segundo os autores, a DTM é a causa mais comum de dores na região orofacial, e apenas o exame clínico parece ser insuficiente para um diagnóstico preciso das várias condições que podem afetar as ATM. De acordo com a revisão realizada, várias modalidades de exames por imagem estão disponíveis para a avaliação das ATM, sendo que as imagens por ressonância magnética representam o padrão-ouro quando se pretende investigar alterações no disco articular e componentes não mineralizados das ATM, e a TCFC deve ser a escolha quando o objetivo é investigar as superfícies ósseas articulares. Porém, estes exames devem ser criteriosamente indicados, levando-se sempre em consideração a real necessidade de cada paciente e se as informações obtidas serão decisivas para a realização de um tratamento de sucesso.

Baseados na importância de diagnosticar corretamente as alterações ósseas que acometem os côndilos mandibulares, uma vez que elas estão diretamente associadas aos sinais e sintomas de DTM, Alkhader et al. (2010) realizaram um estudo que comparou a acurácia diagnóstica da IRM na detecção de alterações ósseas condilares, utilizando as imagens de TCFC como padrão-ouro. Foram avaliados 53 pacientes (106 articulações) que apresentaram sintomatologia de DTM. Os pacientes foram submetidos a ambos os exames imaginológicos: IRM e TCFC. Para determinação do padrão-ouro, dois radiologistas experientes classificaram, nas imagens de TCFC, as alterações em oito tipos: 1 – alterações ósseas destrutivas e erosivas; 2 – aplainamento da superfície articular do côndilo; 3 - deformidades condilares; 4 – esclerose; 5 – osteófito; 6 – anquilose; 7 – erosão da fossa e/ou eminência articular; 8 – esclerose da fossa e/ou eminência articular. Quando as opiniões eram divergentes as imagens eram reavaliadas para determinação do diagnóstico final. As IRM foram avaliadas por três observadores sem conhecimento prévio das alterações diagnosticadas nas imagens de TCFC. Os

índices de sensibilidade e especificidade na detecção de cada uma das alterações foram calculados, utilizando-se os achados das imagens de TCFC como referência. A maioria das articulações apresentou os tipos 1 e 3 de alterações (n=25 e n=26, respectivamente), e a minoria o tipo 6 (n=5). Embora uma alta especificidade tenha sido encontrada para as IRM (84-98%), essa modalidade apresentou baixa sensibilidade (30-82%) para detecção de alterações ósseas das ATM. Portanto, quando necessário o diagnóstico dessas alterações, a TCFC deve ser o exame de escolha, ficando o uso das IRM contra-indicado nesses casos.

Existem diversas limitações à aquisição de imagens das ATM, utilizando-se o sistema radiográfico convencional. Dessa forma, a TCFC mostra-se uma boa alternativa, devido à sua elevada acurácia para diagnóstico, planejamento cirúrgico e tratamento de alterações ósseas. Com base nessas considerações, Perez-Marques et al. (2010) realizaram estudo com objetivo de analisar dois protocolos de TCFC para avaliação de lesões ósseas simuladas em côndilos mandibulares. Lesões esféricas foram simuladas em trinta côndilos de mandíbulas secas, utilizando-se brocas cirúrgicas esféricas de diferentes diâmetros (1, 3 e 6 mm). Cada côndilo foi submetido a exames de TCFC, que foram montados com os seguintes protocolos: 1- reconstrução multiplanar (MPR) axial, coronal e sagital; 2- cortes parassagitais e paracoronais ao longo do eixo longitudinal do côndilo mandibular. Dois observadores analisaram as imagens de forma independente, com relação à presença ou ausência de alterações. Um deles realizou duas avaliações, com intervalo de sete dias, enquanto o outro avaliou as imagens apenas uma vez. Os resultados foram comparados ao padrão-ouro, avaliando o percentual de concordância, grau de acurácia dos protocolos de TCFC e análise dos observadores. Não houve diferença estatisticamente significativa entre os dois protocolos. Houve maior dificuldade na avaliação de lesões pequenas (broca de 1 mm de diâmetro). Os resultados do estudo permitiram concluir que o exame de TCFC constitui uma ferramenta acurada para análise de alterações ósseas condilares, e ambos os protocolos testados são adequados.

Segundo Tsiklakis (2010), a TCFC é o exame indicado para a detecção de alterações ósseas das ATM. Este exame permite a avaliação de ambas as articulações (direita e esquerda) de forma independente por meio das reconstruções multiplanares (axial, coronal e sagital) e das reconstruções em 3D. Algumas condições são mais comumente observadas neste exame como, por exemplo, a

osteoartrite, artrite reumatóide, tumores benignos e malignos, alterações de desenvolvimento (hipo e hiperplasia condilar) e fraturas condilares. As alterações provocadas pela osteoartrite são encontradas em maior frequência e comumente estão associadas aos sintomas de DTM. Dentre os achados tomográficos mais comuns desta condição estão o aplainamento, erosão, osteófito e esclerose do côndilo mandibular, dependendo da severidade de acometimento. Segundo o autor, a esclerose é o achado menos comum, uma vez que ela se desenvolve secundariamente e numa fase mais progressiva da doença, geralmente em pacientes mais idosos. A TCFC deve ser utilizada nos casos em que o exame por imagem pode ser decisivo no diagnóstico de alguma condição ou ainda quando sua aplicação auxilie para um prognóstico mais favorável.

Sirin et al. (2010) realizaram fraturas artificiais em côndilos mandibulares de ovelhas com o objetivo de comparar a acurácia diagnóstica da TCFC e da TC *multislice*. Foram criadas fraturas com e sem deslocamento de fragmento. A partir da obtenção das imagens, foram selecionados cortes sequenciais e reconstruções tridimensionais, que foram avaliados por dois examinadores, que deveriam identificar a ausência ou presença de fratura. Além disso, quando presente, deveriam definir o tipo de fratura, a localização anatômica e o tipo deslocamento do fragmento. Os autores concluíram que não houve diferença significativa entre os dois tipos de tomografia avaliados, e que a TCFC é um exame que apresenta algumas vantagens sobre a TC *multislice* (menor dose de radiação e menor custo) devendo, portanto, ser o exame de escolha quando for necessário o diagnóstico de alterações que acometam os tecidos mineralizados da região maxilofacial.

Librizzi et al., 2011, verificaram a influência do FOV (*field of view*) e do *voxel* na acurácia da TCFC no diagnóstico de erosões nas ATM. Foram avaliadas 16 ATM que continham erosões (naturais ou artificiais) e 16 híginas. As imagens foram obtidas nos seguintes protocolos de aquisição: FOV – 12, 9 e 6 cm, e *voxel* – 0,4, 0,3 e 0,2. Dois especialistas em Radiologia Odontológica classificaram as ATM quanto a presença ou ausência de erosões numa escala que variava de 1 a 5: 1 – definitivamente presente, 2 – provavelmente presente, 3 – incerteza, 4 – provavelmente ausente, 5 – definitivamente ausente. Os dados foram analisados por meio da curva ROC (*receiver operating curve analysis*). Os autores concluíram que a TCFC é um método acurado para o diagnóstico de erosões, e que está diretamente

relacionado ao FOV selecionado durante a aquisição, uma vez que o FOV de 6 cm proporcionou melhores resultados.

2.2 Utilização de filtros em exames por imagem

Gijbels et al. (2000) compararam, subjetivamente, a qualidade da imagem de radiografias panorâmicas convencional e digital, submetidas a aplicação de vários filtros. Foram adquiridas três radiografias (duas convencionais e uma digital) de cinquenta e quatro pacientes, e as imagens digitais foram submetidas à aplicação dos filtros *smooth down*, *sharpen* e *optimise contrast*. Quatro especialistas em Radiologia Odontológica classificaram a qualidade das imagens referindo-se a visualização de estruturas anatômicas, em uma escala de quatro pontos: 1 – estruturas não visíveis, sem possibilidade de diagnóstico; 2 – apenas amplos detalhes visualizados, diagnóstico duvidoso; 3 – pequenos detalhes visualizados, diagnóstico provavelmente possível; 4 – mínimos detalhes visualizados, diagnóstico definitivamente possível. Foram avaliadas as estruturas relevantes da região periapical e de crista óssea alveolar da região de incisivos, pré-molares e região de molares, superiores e inferiores. Foi observado que apenas o filtro *optimise contrast* teve influência significativa sobre as imagens, enquanto os demais filtros não apresentaram qualquer alteração significativa na qualidade da imagem.

Em uma sequência de dois estudos, Analoui (2001a, 2001b) abordou diferentes técnicas de aperfeiçoamento da imagem digital que proporcionam um variedade de opções que podem aumentar a qualidade visual das imagens. A escolha da técnica apropriada pode ter um impacto significativo na acurácia diagnóstica das imagens radiográficas. Porém, o aperfeiçoamento das imagens é considerado um passo preliminar na sequência da interpretação radiográfica, e está diretamente relacionado à acuidade visual de cada avaliador.

Yalcinkaya et al. (2006) realizaram um estudo em que foram analisadas vinte radiografias convencionais, sendo dez periapicais e dez panorâmicas, digitalizadas utilizando-se o sistema Vitascan (Durr Dental, Bietigheim-Bissingen, Alemanha). Em seguida foram aplicados filtros nas imagens com o intuito de se aumentar a acurácia diagnóstica das radiografias. Para as radiografias periapicais foram utilizados cinco filtros (*Caries 1*, *Caries 2*, *Periodontal*, *Endodontic* e *Noise Reduction*) e para as panorâmicas, seis filtros (*Periodontal 1*, *Periodontal 2*, *Periodontal 3*, *Bone Enhancement*, *Standard* e *Noise Reduction*). Dez observadores

com experiência em Radiologia Odontológica avaliaram as imagens convencionais e as imagens digitalizadas com e sem a aplicação dos filtros. Antes de procederem as análises, os avaliadores foram instruídos sobre quais estruturas deveriam analisar (espaço do ligamento periodontal, canal radicular, osso trabecular, crista óssea alveolar e restaurações metálicas para ambas as radiografias, e ainda canal mandibular e seio maxilar nas radiografias panorâmicas) e como deveriam classificar as imagens quanto à sua qualidade diagnóstica, sendo 1 – completamente insuficiente, 2 – quase insuficiente, 3 – parcialmente insuficiente, 4 – quase perfeito e 5 – completamente perfeito. As imagens que foram tratadas com os filtros *Caries 1* e *2*, para as periapicais, e *Periodontal 1* e *2*, para as panorâmicas, apresentaram a melhor qualidade diagnóstica, enquanto as imagens que não foram tratadas com filtros e aquelas com o filtro *Noise Reduction* tiveram os escores mais baixos, quando comparadas com todas as demais modalidades digitais. A superioridade das radiografias convencionais sobre as digitais foi estatisticamente significativa. Dependendo do diagnóstico necessário, as imagens digitalizadas com o sistema Vitascan devem ser tratadas com a ferramenta filtro antes de sua interpretação.

Haite-Neto et al. (2008) compararam a detecção de lesões de cárie proximais não cavitadas em imagens adquiridas em sete sensores digitais (dois CMOS - *Complementary Metal Oxide Semiconductor*; e cinco CCD - *Charge Coupled Device*), sendo que em algumas imagens foram aplicados filtros específicos (*dento-enamel* e *periodontal*). Cento e sessenta superfícies dentárias não cavitadas foram radiografadas sob condições padronizadas, sendo as imagens examinadas por oito observadores quanto à presença ou ausência de lesões cáries. Os dentes foram posteriormente seccionados para análise histológica, que serviu de padrão-ouro para a análise radiográfica. As imagens em que foram utilizados os filtros obtiveram maior sensibilidade, especificidade e acurácia que as demais. Quando comparados os dois filtros utilizados, os valores médios foram muito semelhantes. Concluiu-se que os filtros utilizados permitiram elevar os índices de detecção de lesões cáries não cavitadas.

De acordo com Kwong et al. (2008), a qualidade da imagem obtida em exames de TCFC possibilita a visualização de estruturas importantes para a realização de diagnóstico. Vários fatores podem estar relacionados à qualidade da imagem, como a miliamperagem (mA), a quilovoltagem (kV), o FOV e o tamanho do *voxel*, todos determinados previamente à execução da TCFC. Além disso,

alternativas podem ser utilizadas no aprimoramento dessa imagem após a aquisição, utilizando *softwares* específicos para sua manipulação. Para os autores, a qualidade da imagem é, sobretudo, um descritor de interpretação subjetiva dos dados apresentados e, portanto, não possui uma definição simples. Portanto, concluiu-se que uma imagem de qualidade é aquela que responde apropriadamente às dúvidas diagnósticas.

As imagens de TCFC são compostas por *voxels* isotrópicos e conseqüentemente apresentam uma alta resolução espacial. Porém, esta resolução está diretamente relacionada a um elevado ruído da imagem devido à baixa dose de radiação utilizada durante a realização do exame. Um dos métodos utilizados para a diminuição do ruído da imagem é a filtragem digital, com a aplicação da ferramenta filtro dos *softwares* de manipulação das imagens tomográficas. Os filtros permitem a transformação da imagem de acordo com objetivos específicos, uma vez que existem filtros que podem suavizar ou realçar as imagens. Os filtros que suavizam as imagens são normalmente denominados *Smooth* e os que realçam as imagens são conhecidos como *Sharpen*. Dentro desses dois grandes grupos existem algumas variações e denominações de acordo com o *software* de cada tomógrafo. Em 2009, Sagawa et al. realizaram um estudo em que foram aplicados diferentes filtros (*Average; Median; Gaussian; Gaussian and Laplacian*) em imagens de TCFC, obtidas por meio do aparelho *Cone Beam Throne (Hitachi Medical Systems, Tóquio, Japão)*, com o objetivo de se avaliar a influência da utilização dessa ferramenta no diagnóstico de alterações na região maxilofacial. Os autores puderam concluir que nenhum dos filtros degradou as imagens das superfícies ósseas avaliadas, não contra-indicando a utilização desta ferramenta, que foi suficiente para se reduzir o ruído das imagens.

Haiter-Neto et al. (2009) compararam imagens originais de um sistema radiográfico de placa de fósforo fotoestimulável (PSP) com as mesmas imagens tratadas com filtros específicos (*Fine, Caries 1 e Caries 2*), na detecção de lesões de cáries proximais. Além disso, analisou-se a sensibilidade das imagens com filtro para os diferentes tamanhos de lesões. Os autores radiografaram 160 superfícies dentárias proximais não cavitadas, utilizando o sistema PSP-Vitascan. As imagens originais e tratadas com filtros foram analisadas por seis observadores que verificaram a presença/ausência de cáries proximais. As superfícies dentárias foram fotografadas e analisadas em microscópio de luz para medição do real tamanho das

lesões. Das superfícies avaliadas, 101 estavam sadias e 59 apresentavam lesões. A sensibilidade para as imagens com filtro *Fine* foi significativamente maior do que as obtidas com os filtros *Caries 1* e *Caries 2*. As imagens originais não diferiram significativamente das imagens com filtros *Caries 1* e *Caries 2*. A especificidade das imagens originais e daquelas em que foi utilizado o filtro *Fine* foi superior às com filtros *Caries 1* e *Caries 2*. As acurácias das imagens originais e com filtro *Fine* foram significativamente maiores que as com filtro *Caries 2*. As imagens com filtro *Fine* também foram mais acuradas quando comparadas com as imagens obtidas com filtro *Caries 1*. A sensibilidade dos filtros variou pouco com o tamanho da lesão. O estudo permitiu concluir que o filtro *Fine* mostrou-se uma promissora ferramenta de aprimoramento de imagem para detecção de lesões de cárie incipientes, uma vez que apresentou baixa variação entre os observadores. Os filtros *Caries 1* e *Caries 2* mostraram-se menos acurados que o filtro *Fine* e que as imagens originais, não sendo recomendados para detecção de lesões como as avaliadas na pesquisa.

Wenzel et al. (2009) compararam a acurácia diagnóstica de um sistema digital intrabucal PSP com a TCFC, na detecção de fraturas radiculares transversais induzidas experimentalmente, bem como as diferenças entre as imagens originais e após a aplicação de filtros. Sessenta e nove dentes humanos (34 com fraturas radiculares e 35 sem fraturas) foram submetidos a exames radiográficos periapicais utilizando-se o sistema digital PSP e exames de TCFC (i-Cat; *Imaging Sciences Int.*, Hatfield, Pensilvânia, EUA) com dois *voxels* diferentes: 0,125 mm e 0,25 mm. As imagens foram salvas em formato original e em versões distintas, após a aplicação de dois filtros: *Sharpen* e *Angio-sharpen*. Seis observadores analisaram as imagens quanto à presença ou ausência de fraturas radiculares. Posteriormente, foram calculados os índices de sensibilidade, especificidade e acurácia para cada exame e observador. Os resultados revelaram que as imagens originais de TCFC com menor *voxel* obtiveram maior sensibilidade que as imagens de maior *voxel* e que as imagens obtidas pelo sistema PSP (87% para TCFC com 0,125 mm; 72% para TCFC com 0,25 mm e 74% para o PSP). As imagens com filtro *Angio-sharpen* para ambas as resoluções de TCFC apresentaram maior sensibilidade que as imagens originais (*voxel* 0,125 mm: 95% com filtro e 87% sem filtro; *voxel* 0,25 mm: 81% com filtro e 72% sem filtro). Não houve diferença significativa entre as imagens de TCFC em baixa resolução e as imagens do sistema PSP. Pequenas diferenças de especificidade foram observadas entre os exames, e a acurácia foi maior para as

imagens de TCFC de maior resolução (*voxel* 0,125 mm). Os autores concluíram que as imagens de TCFC de maior resolução promoveram uma melhora na sensibilidade, sem comprometer a especificidade para detecção de fraturas radiculares transversais. O filtro *Angio-sharpen* melhorou a sensibilidade das imagens de alta resolução de TCFC no modelo *in vitro* proposto, mostrando que o uso dessa ferramenta pode ser importante para um correto diagnóstico.

Kamburoglu, Murat e Pehlivan (2010) realizaram um estudo com o objetivo de verificar o efeito de diferentes ferramentas de realce de imagens, contidas no *software* de radiografia digital *Dental Imaging version 1.0 (Benlioglu Dental)*, no diagnóstico de fraturas radiculares verticais induzidas. Dentre as ferramentas por eles utilizadas destacaram-se os filtros de realce (*sharpness*). Segundo os autores, esses filtros são capazes de melhorar a qualidade da imagem por meio da remoção do ruído e de uma maior evidenciação das bordas da imagem. A utilização destes filtros, em uma avaliação subjetiva, resulta em imagens radiográficas mais bem aceitas pelos avaliadores, porém os autores sugerem que há uma carência de evidências científicas que correlacionem sua utilização com um aumento do valor diagnóstico. Para tanto, foram utilizados 64 dentes pré-molares, sendo que em metade da amostra foram realizadas fraturas no sentido vestibulo-lingual. As imagens radiográficas obtidas por um sistema CCD foram salvas no formato original e realçadas com quatro tipos de ferramentas de manipulação da imagem próprias do *software* (*sharpness*, *zoom*, *contraste/reverso* e *auto-relevo*). Os autores concluíram que a presença de ferramentas de realce não aumentou o valor diagnóstico de fraturas radiculares verticais, *in vitro*, em relação às imagens originais na radiografia periapical digital.

Ainda em 2010, Baksi et al. compararam a qualidade subjetiva da imagem, na percepção de várias estruturas anatômicas, obtida com radiografia panorâmica utilizando placa de fósforo fotoestimulada e filmes convencionais. Foram ainda avaliados os efeitos de vários *algoritmos* de processamento na interpretação da imagem radiográfica. As radiografias foram realizadas em 42 pacientes, e as imagens digitais tiveram uma versão original e outras processadas com a aplicação de cinco filtros: *shadow*, realce (*sharpen*), negativo, tons de cinza sigmoidal e tons de cinza exponencial. Um total de 1176 imagens foi avaliado por quatro avaliadores, que classificaram a qualidade das imagens de cinco estruturas anatômicas (soalho do seio maxilar, espaço do ligamento periodontal, borda inferior da mandíbula,

junção esmalte-dentina e espaço do canal radicular), e a qualidade geral da imagem. Foi observada uma preferência pela visualização das estruturas de baixo contraste, espaço do canal radicular e espaço do ligamento periodontal, nas imagens convencionais. A aplicação do filtro de realce proporcionou a melhor qualidade geral da imagem e melhor visualização das estruturas soalho do seio maxilar, borda inferior da mandíbula, espaço do ligamento periodontal, espaço do canal radicular e junção esmalte-dentina. Houve diferença significativa entre os filtros, sendo o filtro negativo, o que recebeu pior pontuação na avaliação da qualidade geral da imagem. Estruturas de alto contraste, soalho do seio maxilar e borda inferior da mandíbula, e a junção esmalte-dentina, foram melhor visualizadas em imagens realçadas que em imagens convencionais, destacando a importância da utilização dos filtros.

Távora, em 2011, avaliou a influência da aplicação de filtros de realce e suavização na qualidade da imagem de TCFC, na visualização de estruturas anatômicas, bem como identificou as estruturas que apresentam melhor visualização neste exame. Foram utilizadas 40 imagens de TCFC. A partir de cada imagem foram realizados quatro cortes (1- região de molares inferiores; 2- região de pré-molares inferiores; 3- região de pré-molares superiores; e 4- região anterior), para visualização de treze estruturas anatômicas. De cada região, foram utilizadas uma versão original e mais seis versões de imagens com seis filtros diferentes: *Sharpen*, *Sharpen Mild*, *S9*, *Smooth 3x3*, *Sharpen 3x3*, *Angio Sharpen Medium 5x5*, disponibilizados pelo software *XoranCat*[®] do aparelho de TCFC. Um total de 1120 imagens foi avaliado por cinco avaliadores que classificaram a qualidade da imagem das estruturas anatômicas em: excelente, bom, aceitável, ruim, muito ruim e não pode ser observado. Os filtros *Angio Sharpen Medium 5x5*, *Sharpen 3x3* e *Sharpen* melhoraram a qualidade da imagem com valores estatisticamente significativos para todas as estruturas anatômicas, enquanto as imagens com os filtros *S9* e *Smooth 3x3* permaneceram com a qualidade comparável àquelas sem aplicação de filtros. O filtro *Sharpen Mild* melhorou a qualidade da imagem seletivamente para dentina, câmara pulpar, osso cortical, seio maxilar, cavidade nasal, concha nasal e foramina lingual, porém não influenciou na qualidade da imagem das demais estruturas. Concluiu-se que a aplicação dos filtros *Sharpen*, *Sharpen 3x3* e *Angio Sharpen Medium 5x5* influenciou a qualidade da imagem de TCFC, na visualização de estruturas anatômicas e que, dentre as estruturas avaliadas, esmalte, forame

mental, cavidade nasal e concha nasal foram as estruturas melhor visualizadas nas imagens de TCFC.

Vaz et al. (2012) avaliaram a influência da aplicação de filtros no diagnóstico de reabsorções radiculares externas, em exames de TCFC. Foram utilizados 20 pré-molares unirradiculares nos quais foram criados defeitos nas superfícies radiculares vestibular, mesial e distal. Após a realização dos exames no aparelho de tomografia i-Cat (*Imaging Sciences International, Inc, Hatfield, PA*), foram avaliadas as imagens sem filtro e as imagens com os seguintes filtros: *Angio Sharpen Low 3x3*, *Angio Sharpen Medium 5x5*, *Angio Sharpen High 5x5*, *S9*, *Shadow*, *Sharpen*, *Sharpen 3x3*, *Sharpen Mild*, *Sharpen Super Mild*, *Smooth* e *Smooth 3x3*. Três especialistas em Radiologia Odontológica classificaram as imagens quanto à presença ou ausência dos defeitos. Foram calculados os valores de especificidade, sensibilidade, acurácia, preditivo positivo e preditivo negativo. O teste de McNemar verificou a concordância de todas as imagens com o padrão-ouro e das imagens sem filtro com as imagens com filtro. O filtro *Sharpen 3x3* obteve os maiores valores de sensibilidade (0,64), acurácia (0,62) e preditivo negativo (0,33). Os filtros *S9*, *Smooth*, *Smooth 3x3* e *Angio Sharpen High 5x5* obtiveram os maiores valores de especificidade (0,56). E os filtros *Smooth 3x3* e *Angio Sharpen High 5x5* apresentaram os maiores valores de preditivo positivo (0,81). Todas as imagens diferiram estatisticamente do padrão-ouro, bem como o filtro *Shadow* das imagens sem filtro. Os outros filtros testados não diferiram estatisticamente das imagens sem filtro. Os autores concluíram que a influência dos filtros no diagnóstico de reabsorções radiculares externas é discreta, e que o filtro *Sharpen 3x3* apresentou os melhores resultados (não significativo), e o filtro *Shadow* os piores resultados (significativo).

3 PROPOSIÇÃO

O objetivo no presente estudo foi avaliar, em exames de TCFC:

- A influência da aplicação de diferentes filtros no diagnóstico de alterações ósseas das ATM;
- A capacidade diagnóstica (sensibilidade, especificidade, acurácia, preditivos positivo e negativo) de diferentes filtros para cada condição óssea articular;
- A qualidade subjetiva da imagem para cada um dos filtros testados.

4 METODOLOGIA

O presente estudo seguiu as normas e diretrizes da resolução 196/96 do Conselho Nacional de Saúde, tendo sido submetido e aprovado pelo Comitê de Ética em Pesquisa Humana da Universidade Federal de Juiz de Fora sob o parecer número 134/2010 (ANEXO A).

Com o objetivo de avaliar a influência de diferentes tipos de filtros na qualidade da imagem de TCFC para o diagnóstico de alterações ósseas das ATM, foram selecionados, aleatoriamente, exames de TCFC de 50 pacientes (100 ATM), provenientes do banco de dados digital (imagens de arquivo) de uma clínica de Radiologia Odontológica, sediada na cidade de Juiz de Fora (Minas Gerais, Brasil).

Estas imagens foram provenientes de pacientes com idade variando entre 30 a 60 anos, não havendo distinção quanto ao gênero, raça, nível socioeconômico ou credo religioso. Foram excluídas imagens que apresentaram fraturas condilares, próteses articulares e má-formações congênitas (hipoplasia condilar, hiperplasia condilar e cêndilo bífido). Como este estudo não teve o objetivo de avaliar a prevalência e/ou incidência de alterações ósseas articulares, foram utilizadas, independentemente, ambas as ATM de um mesmo paciente (ALEXIOU; STAMATAKIS; TSIKLAKIS, 2009).

Todos os exames do banco de dados foram previamente obtidos a partir do aparelho de TCFC I-Cat[®] Next Generation (*Imaging Sciences International, Hatfield, Pensilvânia, EUA*) (Figura 1) operando a 120 kV e 3-8 mA, com o seguinte protocolo de aquisição da imagem, específico para região de ATM: tempo de exposição de 26,9 s, FOV de 8 cm, *voxel* (espessura de corte) de 0,25 mm e HiRe (*High Resolution – Alta Resolução*), e foram submetidas às mesmas condições de brilho e contraste, para que houvesse uma padronização. Todas as imagens foram obtidas na posição de máxima intercuspidação do paciente. A identificação das imagens para o estudo ocorreu por meio de códigos, não sendo apresentados dados que permitissem a identificação dos participantes.

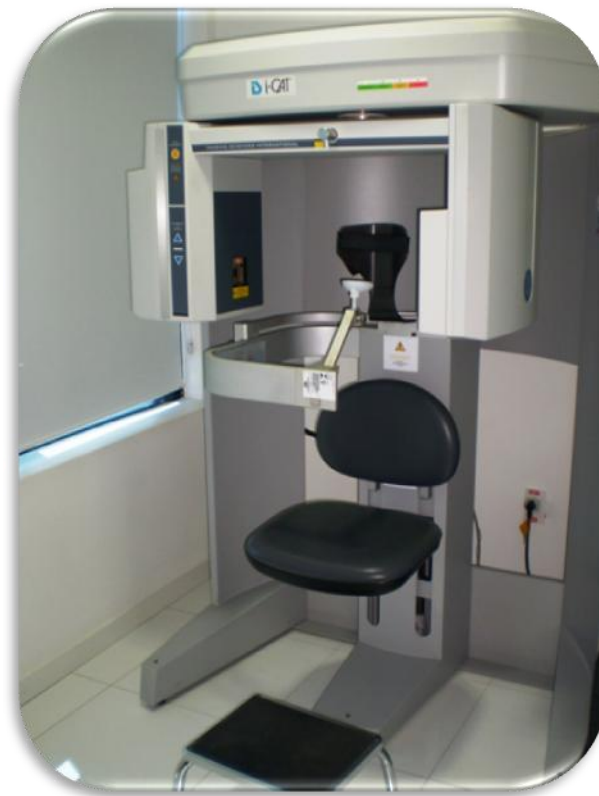

Figura 1. Aparelho de TCFC I-Cat[®] Next Generation (Imaging Sciences International, Hatfield, Pensilvânia, EUA)

Para o exame de cada ATM foi selecionado um corte coronal representativo (região mais central) do côndilo, obtido por meio da ferramenta *TMJ* do *software* de manipulação de imagens tomográficas XoranCat[®] - versão 3.1.62 (Xoran Technologies, Ann Arbor, Michigan, EUA). A partir deste corte coronal, foram selecionados nove cortes parassagittais sequenciais da região mais central do côndilo, de acordo com o padrão para exames da ATM, para viabilizar um maior número de informações possíveis das superfícies condilares e da eminência articular no sentido médio-lateral (Figura 2). Após a obtenção dos cortes, um único especialista em Radiologia Odontológica, com experiência em TCFC, confeccionou *templates*, no formato *-.pdf* (para que não fosse possível a edição das imagens), contendo tanto o corte coronal, quanto os cortes parassagittais de cada ATM (Figura 3).

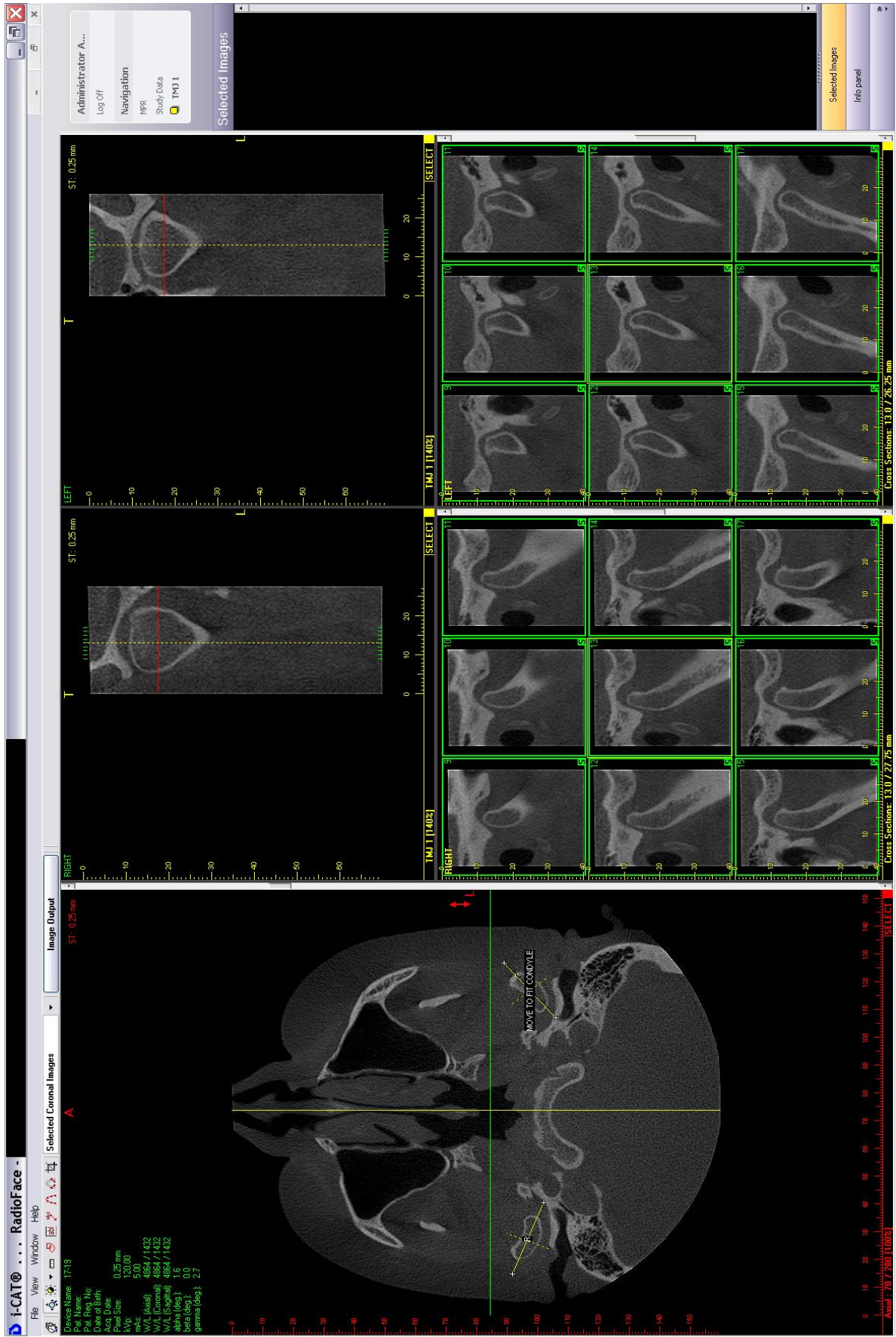


Figura 2. Ferramenta TMJ do software XoranCat®. Seleção do corte coronal representativo e dos nove cortes sequenciais parasagittais da região mais central do côndilo.

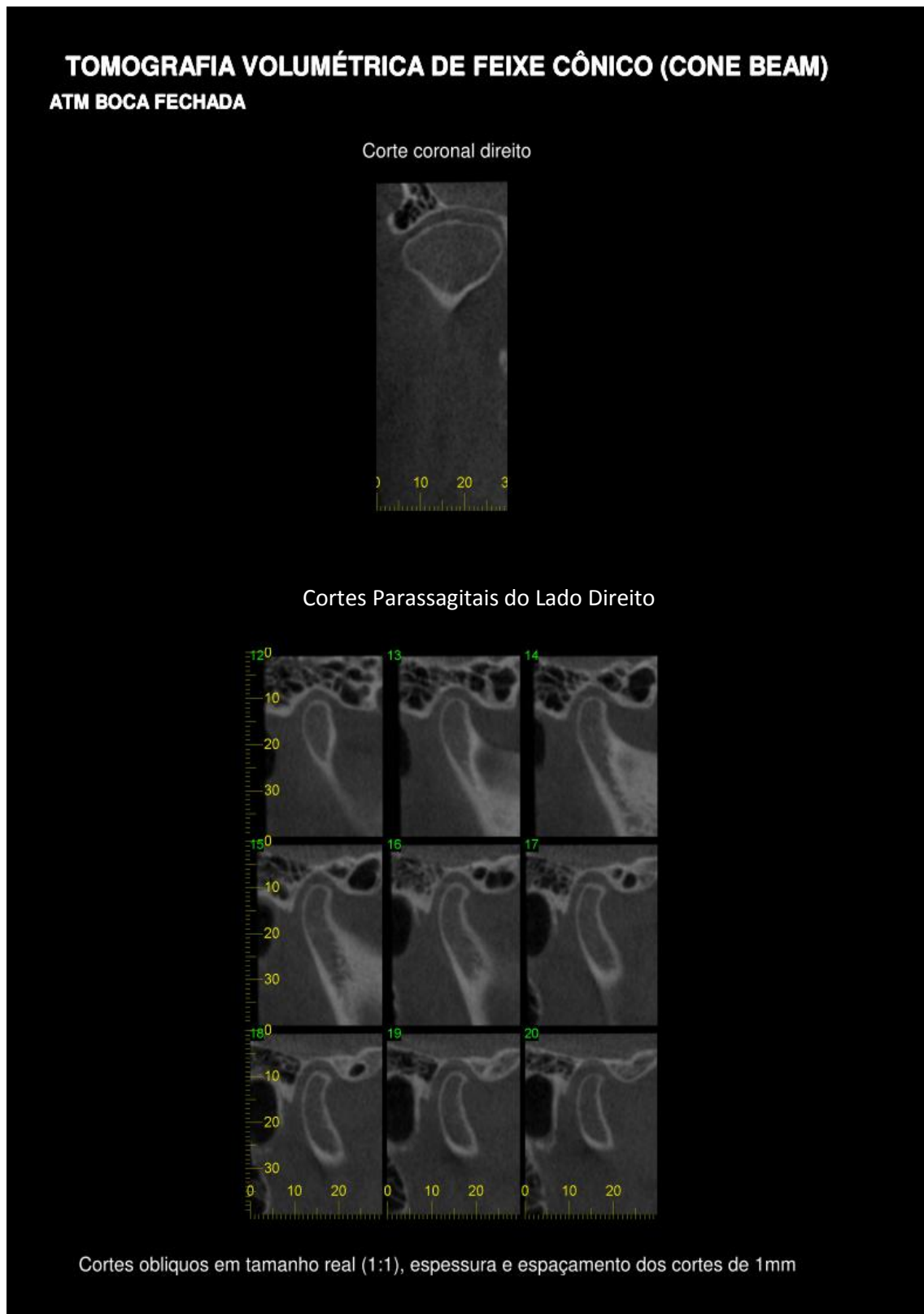


Figura 3. *Template* no formato *-.pdf* contendo um corte coronal representativo e nove cortes sequenciais parassagittais.

Após a seleção dos cortes a serem avaliados, cada *template* teve uma versão sem a utilização da ferramenta filtro e mais quatro versões com a aplicação de diferentes filtros do *software* XoranCat[®] (Tabela 1). Foram selecionados filtros de diferentes categorias baseados nos relatos de Sagawa et al. (2009). Desta maneira, as imagens foram apresentadas de acordo com a utilização ou não dos filtros (Figura 4).

Tabela 1. Filtros selecionados para a realização do estudo

Grupo Controle	SF	FILTROS TESTADOS
		Sem aplicação de filtro (controle)
Grupo Experimental	F1	Filtro <i>Sharpen</i>
	F2	Filtro <i>Smooth</i>
	F3	Filtro <i>Angio_Sharpen_Low 3x3</i>
	F4	Filtro <i>Angio_Sharpen_High 5x5</i>

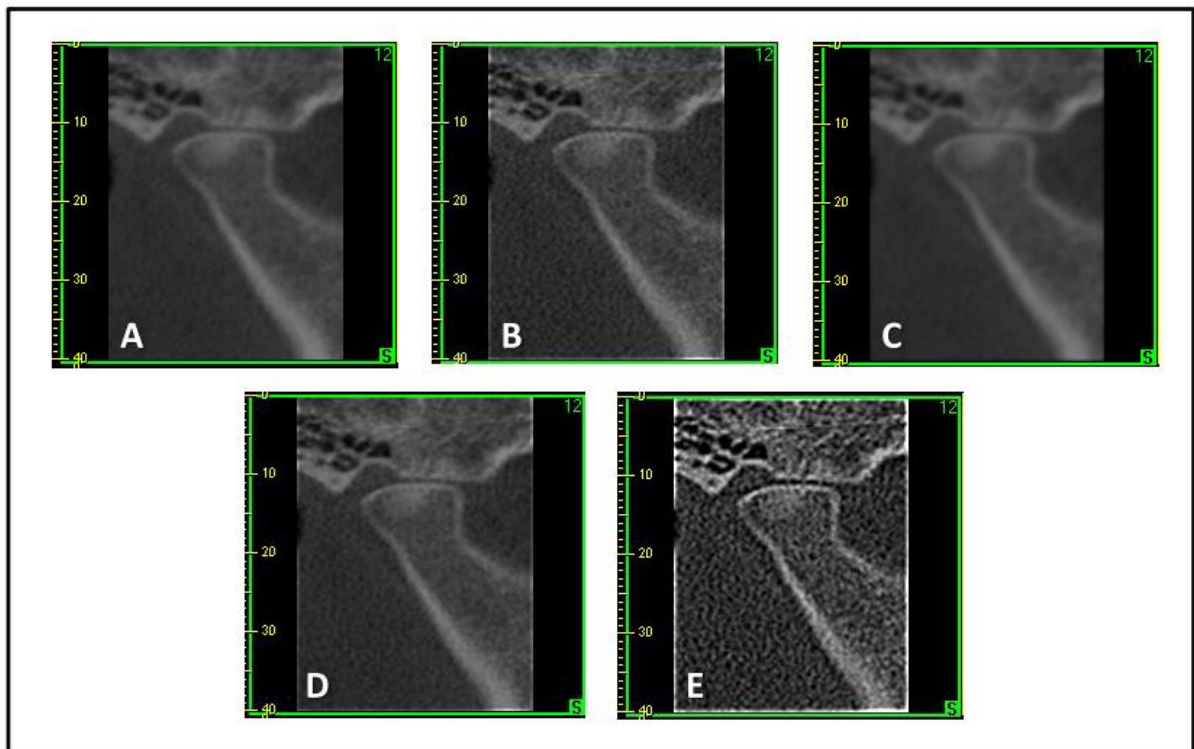


Figura 4. Imagem original (A) e com a aplicação de diferentes filtros: *Sharpen* (B); *Smooth* (C); *Angio_Sharpen_Low 3x3* (D) e *Angio_Sharpen_High 5x5* (E).

Posteriormente, os 500 *templates* (100 de cada grupo) foram organizados aleatoriamente e avaliados objetiva e subjetivamente por dois avaliadores, especialistas em Radiologia Odontológica, com experiência em imagens de TCFC e ATM. Os avaliadores foram previamente instruídos sobre as avaliações, e receberam orientações sobre as planilhas para realização das avaliações objetiva e subjetiva (APÊNDICES A e B) e sobre as alterações que deveriam ser analisadas, seguindo-se os critérios propostos por Ahmad et al. (2009) (APÊNDICE C). As avaliações foram realizadas em um monitor LCD WXGA TFT, com dimensão de 18", disponibilizado em um ambiente de penumbra. Após um período de 30 dias, suficiente para a desmemorização das imagens, os avaliadores reavaliaram todos os *templates*, para que fosse possível verificar a concordância intraobservador por meio do cálculo do coeficiente *Kappa*.

4.1 Avaliação objetiva

Para a avaliação objetiva, o côndilo mandibular e eminência articular de cada ATM foram avaliados quanto às seguintes possibilidades diagnósticas, de acordo com os critérios estabelecidos por Ahmad et al. (2009) (Tabela 2):

Tabela 2. Possibilidades de diagnóstico de acordo com os critérios propostos por Ahmad et al. (2009)

DIAGNÓSTICO	CONCEITO	ESTRUTURA AVALIADA
Hígido	Sem alterações	Côndilo e eminência articular
Aplainamento	Perda da concavidade/convexidade dos contornos das superfícies articulares	Côndilo e eminência articular
Erosão	Perda de densidade óssea (área de rarefação óssea)	Côndilo e eminência articular
Osteófito	Projeção óssea anterior proveniente da superfície mineralizada do côndilo mandibular	Côndilo
Esclerose	Aumento da densidade óssea (área de deposição óssea)	Côndilo e eminência articular

Cada possibilidade diagnóstica foi avaliada de maneira dicotomizada, ou seja, foi categorizada como presente ou ausente (AHMAD et al., 2009; ALKHADER et al., 2010). Para que cada condição fosse determinada como presente, ela deveria ser observada em pelo menos dois cortes sequenciais parassagitais. Vale ressaltar que, uma vez definida a condição hígida como presente, as demais possibilidades diagnósticas foram consideradas ausentes. Mas, em se tratando de um côndilo/eminência não-hígido, uma ou mais condições poderiam estar presentes. Os dois examinadores realizaram as avaliações individualmente, mas em casos de

discordâncias, o conjunto das imagens foi reavaliado para que eles entrassem em consenso. Dessa forma ficou definido o diagnóstico final para cada ATM (ALEXIOU; STAMATAKIS; TSIKLAKIS, 2009; ALKHADER et al., 2010). As imagens originais, sem filtro, foram consideradas o padrão e, portanto, o diagnóstico das imagens com os filtros foi comparado ao das imagens sem filtro.

4.2 Avaliação Subjetiva

Como esta avaliação visa apenas à determinação da qualidade geral da imagem para o diagnóstico, e não o diagnóstico em si, foram selecionados um corte coronal e um corte parassagital da região mais central de cada ATM.

As imagens com cada um dos filtros e a imagem sem filtro de cada ATM, foram dispostas, em conjunto, em *slides* do *Microsoft Office® PowerPoint 2007*, e visualizadas em um monitor LCD WXGA TFT, com dimensão de 18". As cinco imagens foram chamadas aleatoriamente de A, B, C, D e E, para que os avaliadores não pudessem identificar qual filtro tinha sido aplicado a cada imagem (Figura 5).

Os avaliadores classificaram as imagens de cada ATM quanto à sua qualidade, utilizando uma escala com escores variando de 1 a 4:

- 1: imagem sem a menor possibilidade de diagnóstico;
- 2: imagem com pobre qualidade de diagnóstico;
- 3: imagem em condições boas de diagnóstico;
- 4: imagem em condições ótimas de diagnóstico.

As imagens também foram avaliadas individualmente, e em caso de discordância foram reavaliadas para que os examinadores entrassem em consenso.

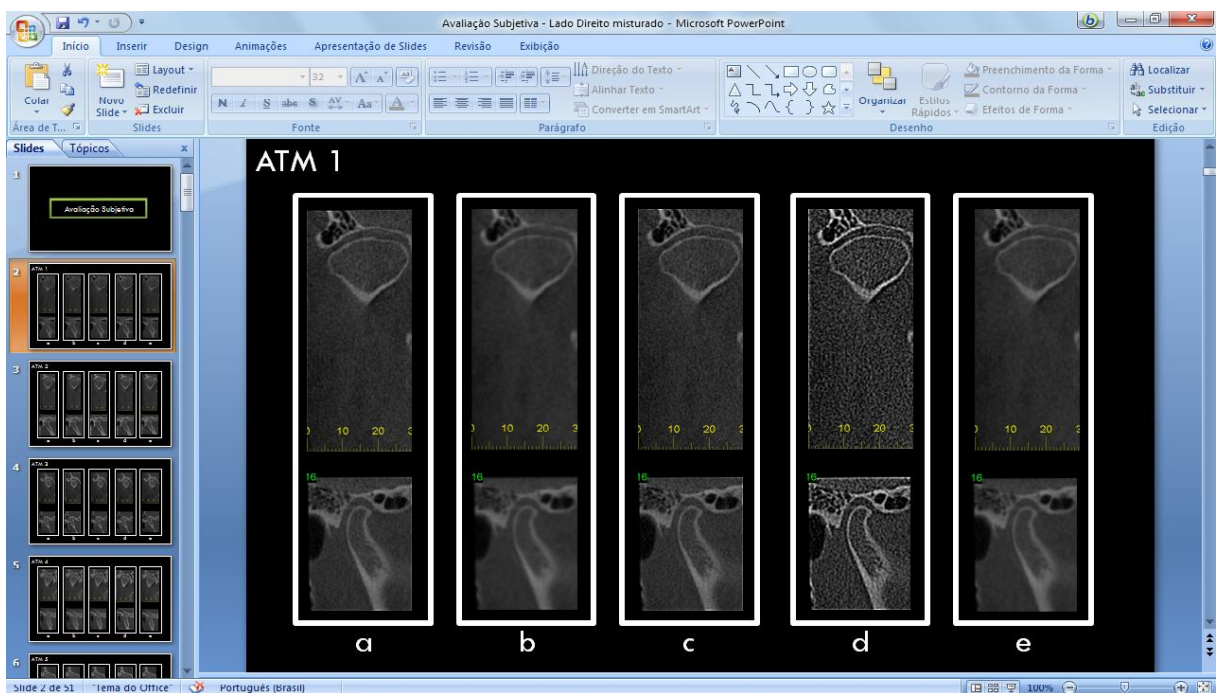


Figura 5. *Slide* contendo as imagens sem filtro e com os quatro filtros testados de cada ATM, para a avaliação subjetiva.

4.3 Análise Estatística

No tratamento estatístico da avaliação objetiva, foram calculados os índices de sensibilidade, especificidade, acurácia, preditivo positivo e preditivo negativo para cada um dos filtros testados em relação às imagens padrão sem filtro. Esses valores foram comparados por meio do teste de Cochran, considerando cada uma das condições ósseas avaliadas. Já para a avaliação subjetiva, foi calculada a frequência de resposta de cada escore aplicado (estatística descritiva) para cada filtro. Foi ainda realizado o teste de Friedman, para se comparar a média dos *ranks* (escores). A concordância intraobservador foi determinada pelo coeficiente *Kappa*. Foi utilizado o pacote estatístico SPSS (*Statistical Package for the Social Sciences*) versão 13.0 (SPSS Inc., Chicago, EUA) e o nível de significância considerado de 5% ($P < 0,05$).

5 RESULTADOS

Primeiramente, as imagens de cada ATM foram analisadas consensualmente, em dois momentos distintos, por dois avaliadores, quanto ao diagnóstico de alterações ósseas do côndilo mandibular (CM) e eminência articular (EA). As Tabelas 3 e 4 apresentam os resultados do nível de concordância intraobservador de acordo com o Coeficiente *Kappa*. Considerando-se: 0,0 – 0,40 concordância fraca; 0,40 – 0,59 concordância moderada; 0,60 – 0,74 concordância boa; e 0,75 – 1,00 concordância ótima (VAZ et al., 2011), todos os valores encontrados variaram entre concordância boa e ótima, validando a calibração recebida pelos avaliadores e ressaltando que eles estavam aptos a participar desta pesquisa.

TABELA 3. Média e desvio-padrão dos valores de *Kappa* intraobservador para as condições avaliadas no côndilo mandibular

	Média Intraobservador	Desvio-Padrão
Côndilo Hígido	0,778	0,107
Aplainamento	0,778	0,107
Erosão	0,730	0,127
Osteófito	0,918	0,040
Esclerose	1,000	0,000

TABELA 4. Média e desvio-padrão dos valores de *Kappa* intraobservador para as condições avaliadas na eminência articular

	Média Intraobservador	Desvio-Padrão
Eminência Hígida	0,730	0,076
Aplainamento	0,695	0,073
Erosão	1,000	0,000
Esclerose	0,765	0,067

Após a realização das avaliações, foram calculados, por meio de testes de diagnóstico, os índices de sensibilidade (correta identificação da presença de alterações), especificidade (correta identificação da ausência de alterações), acurácia (índice de acerto), preditivo positivo (probabilidade de ocorrerem resultados

positivos verdadeiros) e preditivo negativo (probabilidade de ocorrerem resultados falsos negativos) (VAZ et al., 2011). Esses índices foram calculados para cada alteração do CM e da EA, em cada filtro testado em relação ao padrão SF. O teste de Cochran foi utilizado para avaliar as diferenças entre as imagens originais e as imagens com filtros, considerando-se significativo $P < 0,05$. As Tabelas 5 e 6 mostram os resultados encontrados.

TABELA 5. Resultados dos testes de diagnóstico e teste de Cochran para cada condição do côndilo mandibular nos diferentes filtros em relação ao padrão SF

		Sensibilidade	Especificidade	Acurácia	Preditivo Positivo	Preditivo Negativo	P* valor
CÔNDILO HÍGIDO	F1 x SF	0,63	0,96	0,93	0,70	0,95	,889
	F2 x SF	0,61	0,97	0,93	0,80	0,94	
	F3 x SF	0,66	0,97	0,94	0,80	0,95	
	F4 x SF	0,57	0,97	0,92	0,80	0,93	
CÔNDILO COM APLAINAMENTO	F1 x SF	0,97	0,66	0,94	0,95	0,80	,815
	F2 x SF	0,97	0,61	0,93	0,94	0,80	
	F3 x SF	0,97	0,66	0,94	0,95	0,95	
	F4 x SF	0,97	0,57	0,92	0,93	0,80	
CÔNDILO COM EROÇÃO	F1 x SF	0,71	0,98	0,97	0,83	0,97	,475
	F2 x SF	0,85	0,85	0,99	1,00	0,98	
	F3 x SF	0,75	1,00	0,98	1,00	0,97	
	F4 x SF	0,62	0,98	0,96	0,83	0,83	
CÔNDILO COM OSTEÓFITO	F1 x SF	0,86	0,92	0,90	0,90	0,89	,563
	F2 x SF	0,83	0,87	0,86	0,83	0,87	
	F3 x SF	0,87	0,89	0,89	0,85	0,91	
	F4 x SF	0,84	0,94	0,90	0,92	0,87	
CÔNDILO COM ESCLEROSE	F1 x SF	0,60	0,95	0,90	0,69	0,93	,261
	F2 x SF	0,90	0,95	0,95	0,69	0,98	
	F3 x SF	0,72	0,94	0,92	0,61	0,96	
	F4 x SF	0,83	0,91	0,91	0,38	0,98	

SF: Sem Filtro; F1: Filtro *Sharpen*; F2: Filtro *Smooth*; F3: Filtro *Angio_Sharpen_Low 3x3*; F4: Filtro *Angio_Sharpen_High 5x5*
P* valor das imagens com filtro versus imagens padrão sem filtro, pelo teste de Cochran. Nível de significância 5% ($P < 0,05$)

TABELA 6. Resultados dos testes de diagnóstico e teste de Cochran para cada condição da eminência articular nos diferentes filtros em relação ao padrão SF

		Sensibilidade	Especificidade	Acurácia	Preditivo Positivo	Preditivo Negativo	P* valor
EMINÊNCIA HÍGIDA	F1 x SF	0,80	0,89	0,87	0,71	0,93	0,060
	F2 x SF	0,81	0,86	0,85	0,60	0,94	
	F3 x SF	0,84	0,91	0,90	0,78	0,94	
	F4 x SF	0,60	0,88	0,79	0,71	0,81	
EMINÊNCIA COM APLAINAMENTO	F1 x SF	0,84	0,83	0,84	0,87	0,79	0,968
	F2 x SF	0,82	0,89	0,85	0,92	0,75	
	F3 x SF	0,86	0,85	0,86	0,89	0,81	
	F4 x SF	0,86	0,83	0,85	0,87	0,81	
EMINÊNCIA COM EROÇÃO	F1 x SF	0,33	1,00	0,98	1,00	0,98	0,300
	F2 x SF	0,00	0,99	0,98	0,00	0,99	
	F3 x SF	0,5	1,00	0,99	1,00	0,99	
	F4 x SF	1,00	1,00	1,00	1,00	1,00	

	F1 x SF	0,83	0,87	0,86	0,78	0,90	
EMINÊNCIA COM ESCLEROSE	F2 x SF	0,90	0,85	0,87	0,73	0,95	0,001**
	F3 x SF	0,90	0,88	0,89	0,78	0,95	
	F4 x SF	0,83	0,72	0,74	0,39	0,95	

SF: Sem Filtro; F1: Filtro *Sharpen*; F2: Filtro *Smooth*; F3: Filtro *Angio_Sharpen_Low 3x3*; F4: Filtro *Angio_Sharpen_High 5x5*
P* valor das imagens com filtro versus imagens padrão sem filtro, pelo teste de Cochran. Valores seguidos de (**) apresentam diferença significativa (P<0,05)

Posteriormente, as imagens de cada ATM foram avaliadas subjetivamente quanto à qualidade da imagem para os filtros testados, em dois momentos distintos por dois avaliadores. Essa avaliação foi realizada utilizando-se escores que variaram de 1 a 4, sendo “1” imagem sem condições de diagnóstico, e “4” imagem com condições ótimas de diagnóstico. O nível de concordância intraobservador, de acordo com o Coeficiente *Kappa*, encontra-se na Tabela 7.

TABELA 7. Média e desvio-padrão dos valores de *Kappa* intraobservador para a qualidade da imagem dos filtros testados

	Média Intraobservador	Desvio-Padrão
SF	0,975	0,025
F1	0,789	0,145
F2	0,779	0,059
F3	0,918	0,082
F4	0,821	0,057

SF: Sem Filtro; F1: Filtro *Sharpen*; F2: Filtro *Smooth*; F3: Filtro *Angio_Sharpen_Low 3x3*; F4: Filtro *Angio_Sharpen_High 5x5*.

Na Tabela 8 são observadas as frequências dos escores encontrados para cada filtro testado.

TABELA 8. Frequência dos escores da avaliação subjetiva sobre a qualidade da imagem dos filtros testados

	Imagem sem condições de diagnóstico (1)	Imagem com pobre condição de diagnóstico (2)	Imagem em boas condições de diagnóstico (3)	Imagem em ótimas condições de diagnóstico (4)
SF	0%	1%	25%	74%
F1	0%	1%	5%	94%
F2	0%	5%	56%	39%
F3	0%	0%	7%	93%
F4	0%	9%	62%	29%

SF: Sem Filtro; F1: Filtro *Sharpen*; F2: Filtro *Smooth*; F3: Filtro *Angio_Sharpen_Low 3x3*; F4: Filtro *Angio_Sharpen_High 5x5*.

Não houve imagens sem condição de diagnóstico (escore 1). Com base no teste de Friedman (Tabela 9) observou-se que os filtros *Sharpen* (F1), *Angio_Sharpen_Low 3x3* (F3) e as imagens sem filtro (SF) não diferiram entre si, apresentando melhor qualidade da imagem. Entretanto, diferiram estaticamente ($P < 0,05$) dos filtros *Smooth* (F2) e *Angio_Sharpen_High 5x5* (F4). O filtro *Angio_Sharpen_High 5x5* (F4) foi o que apresentou os piores valores médios em relação à qualidade da imagem.

TABELA 9. Escores da qualidade das imagens em função dos filtros utilizados

	Média dos Ranks	Valor Mínimo	Valor Máximo	P* valor
SF	3,26 A	3,00	4,00	
F1	3,73 A	3,00	4,00	
F2	2,32 B	2,00	4,00	0,0001
F3	3,73 A	3,00	4,00	
F4	1,98 C	2,00	4,00	

SF: Sem Filtro; **F1:** Filtro *Sharpen*; **F2:** Filtro *Smooth*; **F3:** Filtro *Angio_Sharpen_Low 3x3*; **F4:** Filtro *Angio_Sharpen_High 5x5*.

* Valores seguidos por letras distintas apresentam diferença significativa ($P < 0,05$)

6 DISCUSSÃO

As desordens temporomandibulares são a causa mais comum de dor orofacial crônica. Apenas o exame clínico parece ser insuficiente para diagnosticar as várias condições que podem afetar as ATM. A determinação de um diagnóstico preciso e plano de tratamento adequado exige a utilização de exames complementares por imagens que permitem avaliar a morfologia, integridade e alterações estruturais dos componentes ósseos das ATM (AHMAD et al., 2009; HONEY et al., 2007; KURITA et al., 2004; PETERSSON, 2010; SENNA et al., 2009).

Dentre os exames por imagens mais utilizados destacam-se as radiografias panorâmicas, radiografias submentovértex, planigrafias para região das ATM, telerradiografias laterais, tomografias lineares, TC convencional, TCFC e IRM (SENNA et al., 2009). A TCFC tem se mostrado como a modalidade mais acurada para a detecção de alterações ósseas nas superfícies articulares (BARGHAN, MERRILL e TETRADIS, 2010; HINTZE, WIESE e WENZEL, 2007; HUSSAIN et al., 2008) e, segundo Ahmad et al. (2009), este exame é considerado padrão-ouro, devendo ser a primeira escolha quando se pretende investigar os componentes ósseos das ATM. Com base nesta informação, os exames de TCFC foram escolhidos como objetos desse estudo.

Uma vez que as imagens de TCFC são passíveis de serem manipuladas com ferramentas disponibilizadas pelos próprios *softwares* dos tomógrafos, e devido à grande carência de estudos que avaliem a influência dessas ferramentas na qualidade subjetiva da imagem e na sua capacidade diagnóstica, este trabalho teve como objetivo avaliar a influência da ferramenta filtro no diagnóstico de alterações ósseas nos côndilos mandibulares e eminências articulares.

Os filtros digitais, de acordo com Vaz et al. (2011), utilizam algoritmos matemáticos para aumentar ou reduzir características específicas na imagem. Alguns estudos demonstraram que a utilização de filtros em radiografias digitais facilita o diagnóstico de lesões cariosas (HAITER-NETO et al., 2008; HAITER-NETO et al., 2009). Contudo, o estudo de KAMBUROGLU, MURAT e PEHLIVAN (2010) concluiu que a aplicação de filtros não aumentou a acurácia destes exames para a detecção de fraturas radiculares.

Estudos que correlacionam a utilização de filtros em imagens de TCFC ainda são restritos. Wenzel et al. (2009) e Vaz et al. (2011) avaliaram a aplicação de filtros em dentes com fraturas e reabsorções radiculares, respectivamente. Ambos concluíram que a aplicação desta ferramenta alterou de forma significativa o diagnóstico das alterações investigadas.

Existem aqueles filtros com a função pré-definida, onde o próprio nome indica com que objetivo ele foi criado (filtro periodontal e filtro endodôntico, por exemplo). Já os filtros de suavização e os filtros de realce tem uma aplicação mais generalizada. Segundo Wenzel et al. (2009), os filtros de realce acentuam as transições nos níveis de densidade, tornando os limites mais evidentes. O efeito do realce de limites é deixar mais evidente as bordas das estruturas na imagem, para facilitar a interpretação dos limites entre as diferentes estruturas. Já com relação aos filtros de suavização, segundo Haiter-Neto et al. (2008), estes agem equilibrando os valores dos *pixels*, resultando em uma imagem com menos granulação e com tons de cinza mais uniformes.

No presente estudo, as imagens foram submetidas à aplicação de filtros de realce (*Sharpen*, *Angio_Sharpen_Low 3x3* e *Angio_Sharpen_High 5x5*) e filtro de suavização (*Smooth*). As imagens originais (sem filtro) foram consideradas como o padrão.

Ao calcularem-se os valores de sensibilidade, especificidade, acurácia, preditivo positivo e preditivo negativo para cada um dos filtros aplicados em cada uma das alterações pesquisadas, verificou-se uma pequena variação nesses valores. Quando foram analisados os resultados para o côndilo mandibular, não houve diferença significativa entre os filtros. O filtro *Angio_Sharpen_High 5x5*, apresentou os menores valores de sensibilidade para côndilos hípidos e com erosão (0,57 e 0,62), e especificidade para côndilos com aplainamento (0,57). Um índice que merece atenção é o baixo valor preditivo positivo encontrado para detecção de esclerose (0,38) também com a utilização deste filtro. Isto se deve principalmente ao fato de que, quando aplicado, as imagens tornaram-se extremamente granuladas, dificultando a diferenciação entre regiões hiperdensas (grande densidade mineral – áreas corticais e escleróticas) e regiões hipodensas (baixa densidade mineral – áreas medulares).

Já quando analisados os valores encontrados para a eminência articular, houve diferença significativa entre os filtros apenas para a condição esclerose. O

filtro *Angio_Shapen_High 5x5* apresentou os valores mais baixos de acurácia (0,74) e preditivo positivo (0,39). Para as eminências com erosão, o filtro *Smooth* apresentou valores de sensibilidade e preditivo positivo iguais a 0,00, indicando que este filtro não detectou tal condição, quando ela estava presente. De acordo com Haiter-Neto et al. (2008), isto se deve ao fato de que, apesar dos filtros de suavização diminuírem o ruído da imagem, eles deixam os tons de cinza mais uniformes, o que em muitos casos, deixa o contraste a desejar.

Independente do filtro utilizado, para o côndilo mandibular e eminência articular, os valores de acurácia encontrados foram elevados (variando entre 0,74 e 1,00). Honda et al. (2006) apesar de terem testado apenas a confiabilidade da TCFC para o diagnóstico de alterações ósseas nas superfícies articulares, também encontraram valores elevados de acurácia (0,90). Hintze, Wiese e Wenzel (2007) ao compararem a TC convencional à TCFC no diagnóstico de alterações ósseas articulares, concluíram que os dois métodos são acurados. Porém, como a TCFC apresenta vantagens como menor dose de radiação e menor custo, os autores sugerem que este deve ser o método de escolha. Ainda em concordância com esses autores, Ahmad et al. (2009), Senna et al. (2009) e Tsiklakis, Syriopoulos e Stamatakis (2004) também definiram a TCFC como o exame de escolha quando se pretende avaliar as superfícies ósseas articulares.

Quando analisados quanto à qualidade geral da imagem, não houve nenhuma classificação de imagem sem condição de diagnóstico, o que pode ser justificado pela qualidade do exame empregado. A TCFC, além de permitir a reprodução das estruturas mineralizadas maxilofaciais nos três planos do espaço, é um exame altamente acurado (BARGHAN, MERRILL e TETRADIS, 2010; SCARFE, et al., 2010; SIRIN et al., 2010; WIESE et al., 2008). Baseado nisto, independente de as imagens apresentarem-se com ruídos, granuladas ou com baixo contraste, elas sempre terão o mínimo de condição para que seja feito o diagnóstico (SAGAWA et al., 2009).

Os filtros *Sharpen* e *Angio_Sharpn_Low 3x3* obtiveram as maiores frequências de classificação de imagens em ótimas condições de diagnóstico (94% e 93%, respectivamente). Tais filtros de realce promoveram um maior contraste entre os diferentes tons de cinza, o que, a olho nu, torna a imagem mais agradável de ser visualizada. Apesar do filtro *Angio_Sharpn_High 5x5* ser também um filtro de realce, ele diferenciou-se estatisticamente dos outros filtros e obteve maior

frequência de classificação como imagem em boas condições de diagnóstico, o que novamente pode ser explicado pela granulação acentuada promovida por este filtro. Porém, no estudo de Távora (2011), apesar da granulação das imagens, todos os filtros de realce obtiveram os melhores resultados quanto à qualidade da imagem.

Além da diferença entre os filtros de realce citada, foi observado que houve diferença significativa entre os filtros realce (*Sharpen*, *Angio_Sharpen_Low 3x3* e *Angio_Sharpen_High 5x5*) e suavização (*Smooth*). Isto já era esperado devido à ação inversa dos dois tipos de filtros, e concordando com Wenzel et al. (2009) e Haiter-Neto et al. (2008), que afirmaram que os filtros de realce acentuam a transição nos níveis de densidade, enquanto os filtros de suavização tendem a equilibrar esses valores. Essa diferença entre os filtros utilizados também foi vista no trabalho de Baksi et al. (2010).

Alguns aspectos devem ser considerados quando se compara os resultados do presente estudo com os de demais estudos citados, pois é notável que diferenças na metodologia podem alterar os resultados obtidos. As principais diferenças observadas foram quanto ao tipo de exame (radiografia ou tomografia), às estruturas avaliadas (acidentes anatômicos, lesões de cárie, fraturas radiculares ou reabsorções radiculares), o tipo de amostra (*in vivo* ou *in vitro*), e os diferentes protocolos de aquisição.

Os resultados deste estudo indicam que a aplicação de filtros de realce, como por exemplo, o *Sharpen* e o *Angio_Sharpen_Low 3x3*, podem ser uma alternativa viável para a avaliação das condições ósseas articulares. Contudo, mais estudos que avaliem a influência dos filtros em imagens de TCFC devem ser realizados, com o intuito de estabelecer um filtro padrão para cada uma das diversas condições avaliadas rotineiramente nos exames solicitados.

7 CONCLUSÃO

Com base na metodologia empregada, e nos resultados encontrados, foi possível concluir que:

- Os valores de sensibilidade, especificidade, acurácia, preditivos positivo e negativo variaram discretamente, evidenciando que os filtros não influenciaram de forma significativa o diagnóstico de alterações ósseas das ATM.
- Apenas o filtro *Angio_Sharpener_High 5x5* influenciou de forma significativa o diagnóstico para a condição de esclerose da eminência articular;
- Os filtros *Sharpen* e *Angio_Sharpener_Low 3x3* apresentaram maior frequência de imagens com ótimas condições de diagnóstico, tornando-se uma alternativa para o diagnóstico de alterações ósseas das superfícies articulares.

REFERÊNCIAS

AHMAD, M. et al. Research diagnostic criteria for temporomandibular disorders (RDC/TMD): development of image analysis criteria and examiner reliability for image analysis. **Oral Surg Oral Med Oral Pathol Oral Radiol Endod**, v. 107, n. 6, p. 844-60, jun, 2009.

ALEXIOU, K. E.; STAMATAKIS, H. C; TSIKLAKIS, K. Evaluation of the severity of temporomandibular joint osteoarthritic changes related to age using cone beam computed tomography. **Dentomaxillofac Radiol**, v. 38, n. 3, p. 141-47, mar, 2009.

ALKHADER, M. et al. Diagnostic performance of magnetic resonance imaging for detecting osseous abnormalities of the temporomandibular joint and its correlation with cone beam computed tomography. **Dentomaxillofac Radiol**, v. 39, n. 5, p. 270-76, jul, 2010.

ANALOU, M. Radiographic image enhancement. Part I: spatial domain techniques. **Dentomaxillofac Radiol**, v. 30, n. 1, p. 1-9, jan, 2001a.

ANALOU, M. Radiographic digital image enhancement. Part II: transform domain techniques. **Dentomaxillofac Radiol**, v. 30, n. 2, p. 65-77, mar, 2001b.

BAKSI, B. G. et al. Perception of anatomical structures in digitally filtered and conventional panoramic radiographs: a clinical evaluation. **Dentomaxillofac Radiol**, v. 39, n. 7, p. 424-30, out, 2010.

BARGHAN, S.; MERRILL, R.; TETRADIS, S. Cone beam computed tomography imaging in the evaluation of the temporomandibular joint. **J Calif Dent Assoc**, v. 38, n. 1, p. 33-39, jan, 2010.

GIJBELS, F. et al. The subjective image quality of direct digital and conventional panoramic radiography. **Clin Oral Invest**, v. 4, n. 3, p. 162-67, set, 2000.

HAITER-NETO, F. et al. Detection of non-cavitated approximal caries lesions in digital images from seven solid-state receptors with particular focus on task-specific enhancement filters. An ex vivo study in human teeth. **Clin Oral Investig**, v. 12, n. 3, p. 217-23, set, 2008.

HAITER-NETO, F. et al. Task-specific enhancement filters in storage phosphor images from the Vistascan system for detection of proximal caries lesions of known size. **Oral Surg Oral Med Oral Pathol Oral Radiol Endod**, v. 107, n. 1, p. 116-21, jan, 2009.

HINTZE, H.; WIESE, M.; WENZEL, A. Cone beam CT and conventional tomography for the detection of morphological temporomandibular joint changes. **Dentomaxillofac Radiol**, v. 36, n. 4, p. 192-97, maio, 2007.

HONDA, K. et al. Evaluation of the usefulness of the limited cone-beam CT (3DX) in the assessment of the thickness of the roof of the glenoid fossa of the temporomandibular joint. **Dentomaxillofac Radiol**, v. 33, n. 6, p. 391-95, nov, 2004.

HONDA, K. et al. Osseous abnormalities of the mandibular condyle: diagnostic reliability of cone beam computed tomography compared with helical computed tomography based on an autopsy material. **Dentomaxillofac Radiol**, v. 35, n. 3, p. 152-57, maio, 2006.

HONEY, O. B. et al. Accuracy of cone-beam computed tomography imaging of the temporomandibular joint: comparisons with panoramic radiology and linear tomography. **Am J Orthod Dentofacial Orthop**, v. 132, n. 4, p. 429-38, out, 2007.

HUSSAIN, A. M. et al. Role of different imaging modalities in assessment of temporomandibular joint erosions and osteophytes: a systematic review. **Dentomaxillofac Radiol**, v. 37, n. 2, p. 63-71, fev, 2008.

KAMBUROGLU, K.; MURAT, S.; PEHLIVAN, S. Y. The effects of digital image enhancement on the detection of vertical root fracture. **Dent Traumatol**, v. 26, n. 1, p. 47-51, fev, 2010.

KAMBUROGLU, K. et al. Comparative assessment of subjective image quality of cross-sectional cone-beam computed tomography scans. **J Oral Sci**, v. 53, n. 4, p. 501 – 8, nov, 2011.

KURITA, H. et al. Relationship between temporomandibular joint (TMJ)-related pain and morphological changes of the TMJ condyle in patients with temporomandibular disorders. **Dentomaxillofac Radiol**, v. 33, n. 5, p. 329-33, set, 2004.

KWONG, J. C. et al. Image quality produced by different cone-beam computed tomography settings. **Am J Orthod Dentofacial Orthop**, v. 133, n. 2, p. 317-27, fev, 2008.

LIBRIZZI, Z. T. et al. Cone-beam computed tomography to detect erosions of the temporomandibular joint: Effect of field of view and voxel size on diagnostic efficacy and effective dose. **Am J Orthod Dentofacial Orthop**, v. 140, n. 1. p. e25-e30, jul, 2011.

PEREZ-MARQUES, A. et al. Assessment of simulated mandibular condyle bone lesions by cone beam computed tomography. **Bras Oral Res**, v. 24, n. 4, p. 467-74, out-dez, 2010.

PETERSSON, A. What you can and cannot see in TMJ imaging – an overview related to the RDC/TMD diagnostic system. **J Oral Rehabil**, v. 37, n. 10, p. 771-78, out, 2010.

SAGAWA, M. et al. Comparison of two- and three-dimensional filtering methods to improve image quality in multiplanar reconstruction of cone-beam computed tomography. **Oral Radiol**, v. 25, n. 2, p. 154-58, dez, 2009.

SCARFE, W. C. et al. Essentials of maxillofacial cone beam computed tomography. **Alpha Omegan**, v. 103, n. 2, p. 62-67, jun, 2010.

SENNA, B. R. et al. Imaging diagnosis of the temporomandibular joint: critical review of indications and new perspectives. **Oral Radiol**, v. 25, n. 2, p. 86-98, dez, 2009.

SHELLEY, A. M.; BRUNTON, P.; HORNER, K. Subjective image quality assessment of cross sectional imaging methods for the symphyseal region of the mandible prior to dental implant placement. **J Dent**, v. 39, n. 11, p. 764-70, nov, 2011.

SIRIN, Y. et al. Diagnostic accuracy of cone beam computed tomography and conventional multislice spiral tomography in sheep mandibular condyle fractures. **Dentomaxillofac Radiol**, v. 39, n. 6, p. 336-42, set, 2010.

TÁVORA, D. M. **Influência da aplicação de filtros na qualidade da imagem de tomografia computadorizada de feixe cônico**. 2011. 60f. Dissertação (Mestrado em Radiologia Odontológica) – Universidade Estadual de Campinas, Faculdade de Odontologia de Piracicaba, Piracicaba – SP. 2011.

TSIKLAKIS, K.; SYRIOPOULOS, K.; STAMATAKIS, H. C. Radiographic examination of the temporomandibular joint using cone beam computed tomography. **Dentomaxillofac Radiol**, v. 33, n. 3, p. 196-201, maio, 2004.

TSIKLAKIS, K. Cone beam computed tomographic findings in temporomandibular joint disorders. **Alpha Omegan**, v. 103, n. 2, p. 68-78, jun, 2010.

VAZ, S. L. A. et al. Influence of cone-beam computed tomography enhancement filters on diagnosis of simulated external root resorption. **J Endod**, v. 38, n. 3, p. 305-308, mar, 2012.

WENZEL, A. et al. Variable-resolution cone-beam computerized tomography with enhancement filtration compared with intraoral photostimulable phosphor radiography in detection of transverse root fractures in a in vitro model. **Oral Surg Oral Med Oral Pathol Endod**, v. 108, n. 6, p. 939-45, dez, 2009.

WIESE, M. et al. Association between temporomandibular joint symptoms, signs, and clinical diagnosis using the RDC/TMD and radiographic findings in temporomandibular joint tomograms. **J Orofac Pain**, v. 22, n. 3, p. 239-51, verão, 2008.

YALCINKAYA, S. et al. Subjective image quality of digitally filtered radiographs acquired by the Durr Vistascan system compared with conventional radiographs. **Oral Surg Oral Med Oral Pathol Oral Radiol Endod**, v. 101, n. 5, p. 643 – 51, maio, 2006.

ANEXO A



UNIVERSIDADE FEDERAL DE JUIZ DE FORA
PRO-REITORIA DE PESQUISA
COMITÊ DE ÉTICA EM PESQUISA - CEP/UFJF
36036900- JUIZ DE FORA - MG - BRASIL

Parecer nº 134/2010

Protocolo CEP-UFJF: «2063.122.2010» **FR:** «335896» **CAAE:** 0088.0.180.000-10

Projeto de Pesquisa: "Influência da aplicação de filtros na qualidade da imagem da articulação temporomandibular em exames de tomografia computadorizada de feixe cônico"

Área Temática: Grupo III

Pesquisador Responsável: Francielle Silvestre Verner

Pesquisadores Participantes: Karina Lopes DeVito, Luciano Ambrósio Ferreira, Isabela Maddalena Dias, Maria Augusta Portella Guedes Visconti

Instituição: Faculdade de Odontologia - UFJF

Sumário/comentários do protocolo:

- Justificativa: Imagens de tomografia computadorizada de feixe cônico (TCFC) são utilizadas para detecção de alterações ósseas do complexo craniofacial. *Softwares* existentes para manipulação dessas imagens oferecem um grande número de recursos para sua otimização. A ferramenta "filtro" é um recurso pouco explorado pela literatura, e possivelmente facilita o diagnóstico de patologias ósseas da articulação temporomandibular (ATM).
- Objetivo: Avaliar a influência dos diferentes tipos de filtros na qualidade da imagem da ATM obtida em exames de tomografia computadorizada de feixe cônico.
- Metodologia: A amostra constará de TCFC de 12 ATM. As 12 imagens serão analisadas sem aplicação da ferramenta "filtro" do *software XoranCal*[®], e com a aplicação de quatro filtros: Sharpen, Sharpen 3X3, Sharpen_Mild e Sharpen Super_Mild, totalizando 60 imagens. As imagens serão classificadas quanto à sua qualidade: 1 - menor possibilidade de diagnóstico, 2 - pobre qualidade de diagnóstico, 3 - condições razoáveis de diagnóstico, 4 - condições ideais de diagnóstico. Posteriormente as imagens serão questionadas quanto ao diagnóstico: côndilo hígido, erosão, aplainamento, osteófito e esclerose. Os cinco grupos (com e sem o filtro) serão comparados por meio do teste não paramétrico Kruskal-Wallis com nível de significância 5% ($p < 0,05$) utilizando o *software SPSS for Windows 12.0*.
- Revisão e referências: presentes e suficientes.
- Características da população a estudar: presentes
- Critérios de participação: presentes.
- Orçamento: presente.
- Instrumento de coleta de dados: presente.
- Cronograma: O cronograma está adequado: Início – Junho/2010; Término – Dezembro/2010
- Termo de Consentimento Livre e Esclarecido – TCLE: dispensável.
- Qualificação do pesquisador: O pesquisador responsável apresenta qualificação e experiência para o desenvolvimento do projeto.
- Salientamos que o pesquisador deverá encaminhar a este comitê o relatório final da pesquisa.

Diante do exposto, o Comitê de Ética em Pesquisa – CEP/UFJF, de acordo com as atribuições definidas na Res. CNS 196/96, manifesta-se pela aprovação do protocolo de pesquisa proposto.

Situação: Projeto Aprovado
Juiz de Fora, 20 de maio de 2010

Prof. Dra. Ieda Maria Vargas
Coordenadora – CEP/UFJF

RECEBI
DATA: ___/___/2010
ASS: _____

APÊNDICE B

PESQUISA:

Influência da aplicação de diferentes filtros no diagnóstico de alterações ósseas da articulação temporomandibular em exames de tomografia computadorizada de feixe cônico

AVALIAÇÃO SUBJETIVA

Avaliação nº: () 01 () 02 Data: ____/____/____

OBJETIVO: Classificar as imagens de cada ATM quanto à sua capacidade diagnóstica de acordo com os seguintes escores:

- 1: imagem sem condições de diagnóstico;
- 2: imagem com pobre condição de diagnóstico;
- 3: imagem em boas condições de diagnóstico;
- 4: imagem em ótimas condições de diagnóstico.

Obs.: Os escores podem se repetir para uma mesma ATM.

AVALIAÇÃO SUBJETIVA					
ATM	A	B	C	D	E
1					
2					
3					
4					
5					
6					
...					
100					

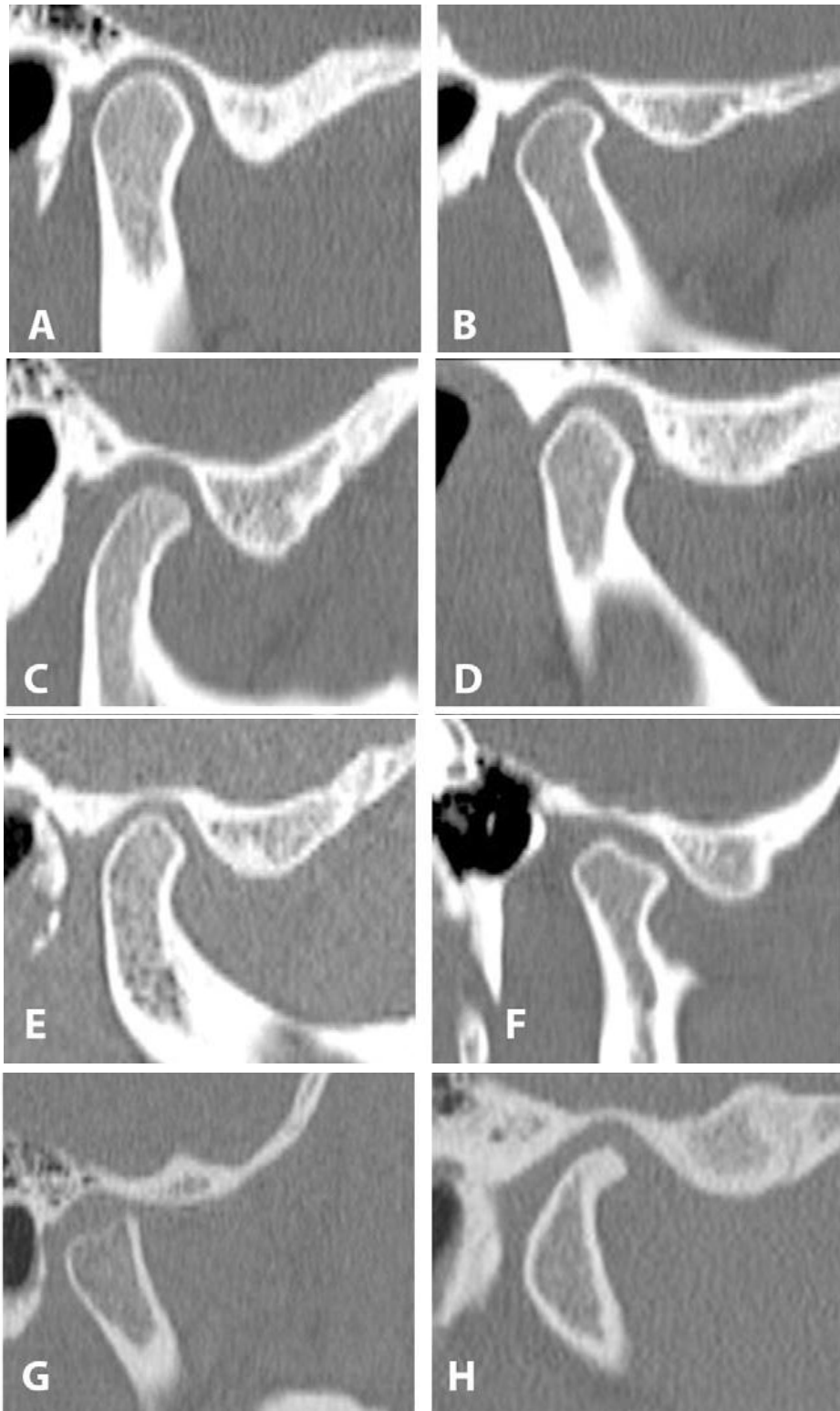
APÊNDICE C

Alterações Investigadas

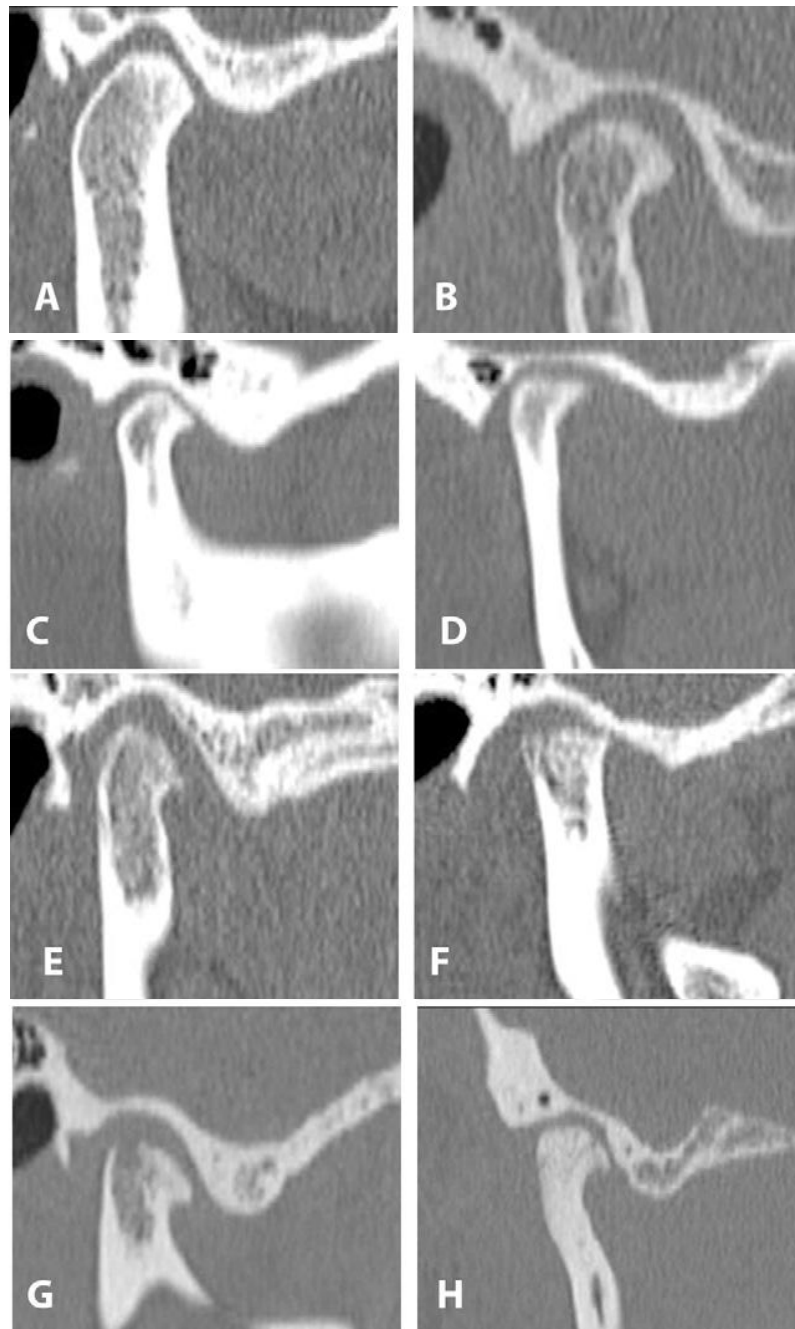
Calibração dos Avaliadores

Critérios propostos por Ahmad et al. (2009)

Ahmad, et al. Research diagnostic criteria for temporomandibular disorders (RDC/TMD): development of image analysis criteria and examiner reliability for image analysis. **Oral Surg Oral Med Oral Pathol Oral Radiol Endod**, v. 107, n. 6, p. 844-60, jun, 2009.



- A, B e C** - cômulo, fossa e eminência articular com contornos regulares e aspectos normais;
D e E- aplainamento do cômulo mandibular;
F – acentuado aplainamento do cômulo, bem como presença de osteófito;
G – acentuado aplainamento superior;
H – osteófito e esclerose na porção anterior.



- A** – esclerose na região anterior do côndilo mandibular;
B - esclerose na região anterior do côndilo mandibular, bem como osteófito;
C – aplainamento anterior e posterior, e osteófito;
D – aplainamento superior do côndilo, erosão, osteófito;
E – aplainamento, erosão e osteófito na porção anterior do côndilo;
F – aplainamento, erosão e osteófito na porção anterior do côndilo;
G – esclerose da porção posterior da eminência articular e porção anterior do côndilo. côndilo com erosão e osteófito;
H – esclerose generalizada, côndilo, fossa e eminência; osteófito.

