

# Síndrome de Peutz-Jeghers: Tratamento da lentiginose oral com laser Alexandrita\*

## *Peutz-Jeghers Syndrome: Treatment of oral lentiginosis with Alexandrite laser\**

Cristina Mansur<sup>1</sup>  
João Mansur<sup>1</sup>

Leonora Mansur<sup>2</sup>  
Aloísio Couri Gamonal<sup>5</sup>

Renata Côrtes Gonçalves<sup>3</sup>  
Rodolpho Valverde<sup>5</sup>

**Resumo:** Descreve-se o caso de uma paciente de 10 anos de idade, com síndrome de Peutz-Jeghers, que há oito anos apresentava manchas escuras nos lábios. As lesões da mucosa oral foram tratadas com laser de Alexandrita 755 nm, de pulso longo(3ms), com bons resultados estéticos.  
Palavras-chave: lasers; lentigo; Síndrome de Peutz-Jeghers.

**Summary:** We describe the case of a 10-year-old patient with Peutz-Jeghers Syndrome associated with brown melanin spots on the lips and onset 8 years previously. The oral lesions were treated using a long-pulse (3ms) Alexandrite 755 nm laser, with good results.

**Key-words:** lasers; lentigo; Peutz-Jeghers Syndrome.

### INTRODUÇÃO

#### Considerações gerais sobre a síndrome de Peutz-Jeghers

Também chamada de lentiginose periorifical com polipose, foi descrita por Peutz em 1921. É doença hereditária autossômica dominante. Caracteriza-se por pólipos harmatomatosos principalmente intestinais, pigmentação melânica da pele e mucosas. As lesões pigmentares localizam-se preferencialmente ao redor dos lábios, mucosa oral, língua, nariz, às vezes também em volta dos olhos e nas regiões frontotemporais.<sup>1,2,3</sup>

As lesões dermatológicas manifestam-se já ao nascimento ou nos primeiros meses de vida. Os pólipos ocorrem em qualquer parte do intestino delgado, particularmente no jejuno. São freqüentes sangramentos crônicos e invaginação intestinal.<sup>2</sup>

A síndrome de Peutz-Jeghers (SPJ) predispõe ao câncer, sendo que a maioria deriva do intestino delgado, colo retal, estômago e adenocarcinoma pancreático. Outros tipos mais raros são do seio, colo do útero, testículo e ovários. O risco relativo de câncer pode ser 18 vezes maior

### INTRODUCTION

#### *Peutz-Jeghers syndrome: General considerations*

Also called periorifical lentiginosis with polyposis, it was described by Peutz in 1921. It has autosomal dominant inheritance and is characterized by mainly intestinal harmatomatous polyps, melanin pigmentation of the skin and mucous membranes. The pigmentary lesions are located preferentially around the lips, oral mucous membrane, tongue, nose and sometimes also around the eyes and in the frontotemporal areas.<sup>1,2,3</sup>

The dermatological lesions can already be observed at birth or within the first months of life. The polyps occur in any part of the small intestine, particularly in fasting. There is frequent chronic bleeding and intestinal invagination.<sup>2</sup>

Peutz-Jeghers syndrome (SPJ) predisposes to cancer, and most originates in the small intestine, rectal colon, stomach and pancreatic adenocarcinoma. Other rarer types involve the breast, colon of the uterus, testicles and ovaries. The relative risk of cancer can be 18 times greater

Recebido em 20.05.2002. / Received in May, 20<sup>th</sup> of 2002.

Aprovado pelo Conselho Consultivo e aceito para publicação em 28.03.2003. / Approved by the Consultive Council and accepted for publication in March, 28<sup>th</sup> of 2003.

\* Trabalho realizado na Clínica Mansur. / Work done at Mansur Clinic.

<sup>1</sup> Professora da UFJF, Doutorado na UFRJ, Pos Doctoral Univ. Califórnia San Francisco, USA. / Professor at UFJF, Ph.D. - UFRJ, Post-Doctoral Univ. of California, San Francisco, USA.

<sup>2</sup> Formanda na Faculdade de Medicina de Petrópolis. / Medical Student, at the Petrópolis School of Medicine.

<sup>3</sup> Aluna da Faculdade de Odontologia da UFJF. / Student at the School of Orthodontics, UFJF

<sup>4</sup> Doutorado na UFRJ. Pos Doctoral U. California San Francisco USA, residência em Cirurgia Plástica na Univ. Santa Cecília, Santos. / Ph.D. - UFRJ, Post-Doctoral Univ. of California, San Francisco, USA. Residency in Plastic Surgery at Univ. Santa Cecília, Santos.

<sup>5</sup> Professores da UFJF. / Professors at UFJF.

do que o verificado na população geral, e o prognóstico dos pacientes é mais reservado.<sup>4</sup>

Conseguiu-se mapear o loco do gen causal no cromossoma 19p13.3. Parece ser uma mutação no (STK11) LKB1, uma quinase serina/treonina, que inibe funcionalmente genes supressores tumorais.<sup>5,6</sup>

Junto com a síndrome de Cowden, síndrome de Bannan-Riley-Ruvalcava e síndrome de McCune Albright,<sup>7</sup> faz parte do complexo de Carney, que inclui síndromes com neoplasia múltipla familiar (cardíaca, endócrina, cutânea e neural) e lentiginose, e com superposição e característica de outras endócrino-neoplasias e hamartomas múltiplas.

O tratamento dos lentigos representa um problema cosmético para seus portadores.<sup>8</sup>

Os novos tipos de laser mudaram o prognóstico das lesões cutâneas do lentigo, pois às vezes elas são tão extensas, que a retirada cirúrgica levaria a cicatrizes ainda mais inestéticas.<sup>8,9</sup>

### Uso de laser em lesões pigmentares

As lesões pigmentadas resultam da presença de melanócitos na epiderme ou derme. Lesões superficiais, como manchas cor de café com leite e lentigo solar, usualmente contêm números aumentados de melanócitos na camada basal da epiderme. Lesões pigmentadas mais profundas, como nevo de Ota e outros nevos congênitos, contêm melanócitos na derme papilar e reticular.

Historicamente, as modalidades terapêuticas para tratar lesões pigmentadas eram dermoabrasão, criocirurgia, excisão cirúrgica ou eletrocirurgia. Contudo, a cicatriz resultante ou despigmentação era freqüentemente indesejável.

Usando-se um comprimento de onda que é seletivamente absorvido pela célula alvo e uma duração de pulso menor ou igual ao tempo de relaxamento térmico dessa estrutura, o dano será limitado apenas à célula alvo desejada. Com esses princípios, cromóforos endógenos são lesados, e, ao mesmo tempo, o colágeno adjacente fica intacto, minimizando a cicatriz.<sup>10</sup>

São usados em lesões pigmentadas como nevo de Ota,<sup>11</sup> nevo melanocítico congênito,<sup>12</sup> nevo Spilus, lentigos, nevos epidérmicos,<sup>13</sup> nevo de Becker<sup>14</sup> e tatuagens.<sup>15</sup>

Os tipos de laser mais usados no tratamento de lesões pigmentadas e tatuagens são os com pulsos ultracurtos ou Q-Switched (de cinco a 100 nanosegundos, nm). Entre eles encontram-se o Q-S ruby laser 694nm, Q-S Alexandrita 755nm, Dye Laser para lesão pigmentada (510nm) e o Q-S Nd:Yag Laser de frequência dobrada (1064nm, 532nm).<sup>15</sup> As células pigmentares são seletivamente destruídas como resultado de gradientes de temperaturas extremos dentro dos melanosomas ou ondas de choque com cavitação resultantes da expansão térmica rápida.<sup>9</sup>

As alterações de melanosomas têm sido qualitativamente similares em variados comprimentos de onda. O que varia é a profundidade de penetração até a derme.<sup>16</sup>

than that for the general population and the patients' prognostic is less favorable.<sup>4</sup>

The locus of the causal gene has been mapped in chromosome 19p13.3. It appears to be a mutation in (STK11) LKB1, a serine/threonine kinase, which inhibits the function of tumor suppressor genes.<sup>5,6</sup>

Together with Cowden's disease, Bannan-Riley-Ruvalcava syndrome and McCune Albright syndrome,<sup>7</sup> are part of the Carney complex, which includes syndromes with familial multiple neoplasia (cardiac, endocrine, cutaneous and neural) and lentiginosis, together with superposition and characteristics of other endocrine-neoplasias and multiple hamartomas.

Treatment of the lentigines presents a cosmetic problem for these patients.<sup>8</sup>

The latest types of laser have changed the prognostic of the cutaneous lesions of lentigo, since they are sometimes so extensive that surgical removal would lead to even more unesthetic scars.<sup>8,9</sup>

### Laser treatment of pigmentary lesions

Pigmented lesions result from the presence of melanocytes in the epidermis or dermis. Superficial lesions, such as café au lait spots and solar lentigo, usually contain increased numbers of melanocytes in the basal layer of the epidermis. More profound pigmented lesions, such as Ota's nevus and other congenital nevi, contain melanocytes in the papillary and reticular dermis.

Historically, the therapeutic modalities to treat pigmented lesions were dermoabrasion, cryosurgery, surgical excision or electrosurgery. However, the resulting scar or depigmentation was frequently undesirable.

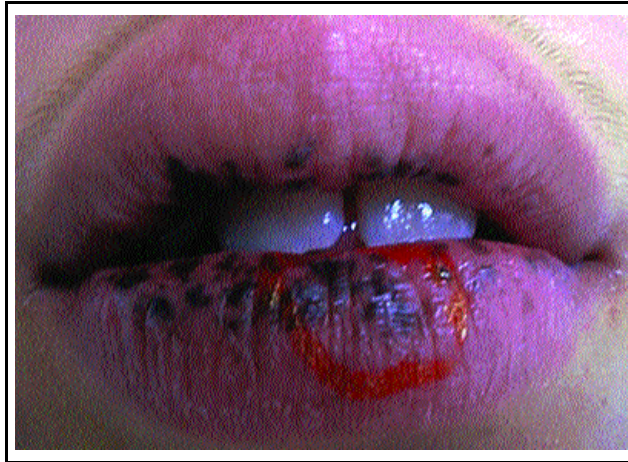Using a wavelength that is absorbed selectively by the target cell and a pulse duration less than or equal to the thermal relaxation time of the structure in question, the damage will be limited solely to the target cell. Based on this principle, the endogenous chromophores suffer lesion, while, at the same time, the adjacent collagen remains intact, thereby minimizing the scar.<sup>10</sup>

The technique is used in pigmented lesions, such as Ota's nevus,<sup>11</sup> melanocytic congenital nevus,<sup>12</sup> nevus spilus, lentigines, epidermic nevus,<sup>13</sup> Becker's nevus<sup>14</sup> and tattoos.<sup>15</sup>

The types of laser used most frequently in the treatment of pigmented lesions and tattoos are those with ultrashort pulses or Q-Switched (Q-S) (from five to 100 nanoseconds, nm). These include the Q-S ruby laser 694nm, Q-S Alexandrite 755nm, Dye Laser for pigmented lesions (510nm) and frequency-doubled Q-S Nd:Yag laser (1064nm, 532nm).<sup>15</sup> The pigmentary cells are selectively destroyed as a result of the extreme temperature gradients within the melanosomes or shock waves with cavitation resulting from the rapid thermal expansion.<sup>9</sup>

Variations in the wavelengths provoke qualitatively similar alterations to the melanosomes, but change the depth of penetration into the dermis.<sup>16</sup>

**Figura 1: Paciente com lentiginose na mucosa oral**



**Figure 1: Patient with lentiginosis in oral mucosa**

O tratamento com laser mudou as perspectivas estéticas no tratamento dos lentigos labiais.

O Q-Switched ruby laser é um dos tratamentos de escolha.<sup>17</sup> Em nove pacientes tratados com Q-S ruby laser (694nm, 25-40ns, spot size 4mm, fluência de 10J/cm<sup>2</sup>) e observados num período de cinco anos, ocorreu clareamento completo em três casos após uma sessão, e em seis pacientes foi necessária uma segunda sessão. Não houve recorrências, cicatrizes ou discromias.

Em 60 pacientes com lábios escuros de várias etiologias (congenito, adquirido ou por outras causas), tratados com o laser Q-Switched Nd:YAG de dupla frequência, com fluência de 2-3.5J/cm<sup>2</sup>, ocorreu completo clareamento de todas lesões, com média de 2,5 tratamentos no grupo congênito, 2,2 tratamentos no grupo adquirido e 1,8 tratamento no de causa desconhecida. O seguimento foi de 24-36 meses pós-tratamento. Ocorreu recidiva num dos casos de origem congênita três meses após o último tratamento.<sup>18</sup>

## RELATO DO CASO

Paciente do sexo feminino, de 10 anos, veio à consulta para tratar manchas escuras nos lábios, que apareceram aos dois anos de idade, aumentando lentamente. Já havia consultado vários especialistas que não indicavam nenhum tratamento. A avó paterna teve lesões similares.

Ao exame dermatológico, foram observadas máculas hipercrômicas na mucosa oral (Figura 1), conjuntiva e dedos. Não tem história de sangramento pelas fezes. A colonoscopia não revelou a presença de pólipos.

Histopatologia da lesão de mucosa: epitélio acantótico, com hiperpigmentação da camada basal, associada a aumento do número de melanócitos, muitos exibindo dendritos alongados e densamente pigmentados. O córion superficial mostra melanófagos e escasso infiltrado inflamatório linfocitário ao redor de capilares, alguns ectasiados (Figura 2).

Tratamento: foram feitas duas aplicações de laser de Alexandrita, 755nm, 3ms, 30J/cm<sup>2</sup>. O intervalo entre cada aplicação foi de três meses. Os resultados após seis meses da última aplicação foram cosmeticamente satisfatórios (Figura 3). Não ocorreu discromia, cicatriz ou alteração na textura da pele.

Laser techniques have changed the esthetic perspectives in the treatment of the labial lentigines.

Q-Switched ruby laser is one of the treatments of choice.<sup>17</sup> In nine patients treated with Q-S

ruby laser (694nm, 25-40ns, spot size 4mm, fluency 10J/cm<sup>2</sup>) and followed-up for five years, there was complete whitening in three cases after a single session, and in six patients a second session was necessary. There were no recurrences, scars or dyschromia.

In 60 patients with dark lips due to several etiologies (congenital, acquired, or other causes), treated with frequency-doubled Q-S Nd:Yag laser and fluency of 2-3.5J/cm<sup>2</sup>, a complete whitening was achieved in all lesions, following a mean 2.5 treatment sessions in the congenital group, 2.2 sessions in the acquired group and 1.8 in those with unknown cause. The follow-up ranged from 24 to 36 months post-treatment. One patient with congenital origin presented recurrence three months after the last treatment.<sup>18</sup>

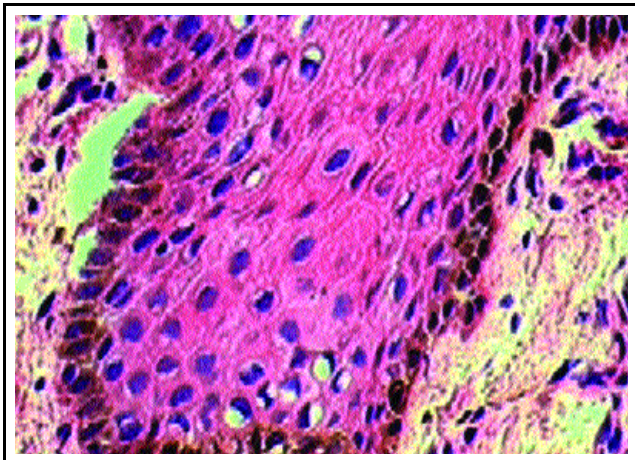
## CASE REPORT

Female patient, 10 years old, sought medical attendance to treat dark stains in the lips, which had appeared at two years of age then increased slowly. She had already consulted several specialists who had not indicated any treatment. The paternal grandmother had similar lesions.

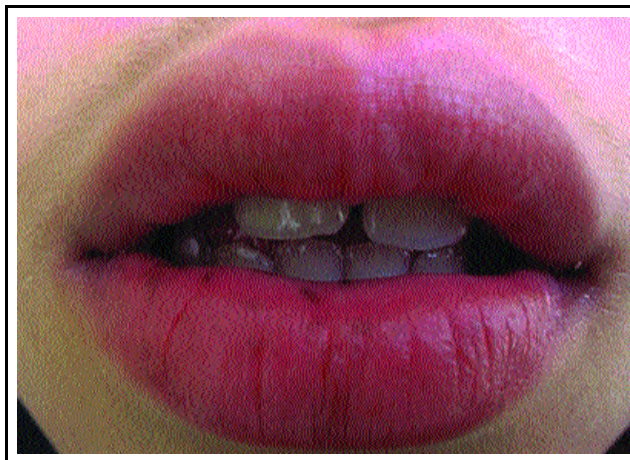Dermatological exam showed hyperchromic stains in the oral mucous membrane (Figure 1), conjunctiva and fingers. She reported no history of blood in the the feces. Colonoscopy did not reveal the presence of polyps.

Histopathology of the mucous membrane lesion demonstrated acanthotic epithelium, with hyperpigmentation of the basal layer, associated to an increase in the number of melanocytes, many presenting prolonged and densely pigmented dendrites. The superficial chorion showed melanophages and scant lymphocytic inflammatory infiltration around the capillaries, some of which were ectatic (Figure 2).

Treatment: two applications were performed with an Alexandrite laser, 755nm, 3ms, 30J/cm<sup>2</sup>, with an interval of three months between applications. The results six months after the last application were cosmetically satisfactory (Figure 3). There was no dyschromia, scarring or alteration in the skin texture.



**Figura 2:** Hiperpigmentação da camada basal, com aumento do número de melanócitos, muitos com dendritos alongados e densamente pigmentados / **Figure 2:** Hyperpigmentation of the basal layer, with an elevated number melanocytes, many of which presenting elongated and densely pigmented dendrites



**Figura 3:** Paciente seis meses após a segunda sessão de laser de Alexandrita 755nm, pulso longo (3ms) / **Figure 3:** Patient six months after the second application with a long-pulse Alexandrite laser 755nm

## DISCUSSÃO

O tratamento com laser mudou as perspectivas estéticas no tratamento dos lentigos labiais, cujo tratamento anterior era muito difícil.

Os mais usados em lesões pigmentadas e tatuagens são os com pulsos ultracurtos ou Q-Switched (nanosegundos, ns).<sup>9</sup> Entre eles encontra-se o Q-S ruby laser 694nm, Q-S Alexandrita 755nm, dye laser para lesão pigmentada (510nm) e o Q-S Nd:Yag laser de frequência dobrada (1064nm, 532nm).<sup>15,16</sup>

O laser de Alexandrita 755nm de pulso longo não é laser de escolha em lesões pigmentadas, mas foi o usado na paciente aqui descrita.

O resultado estético seis meses após duas sessões (Figura 3) foi muito bom.

## Interesse do caso

Hiperpigmentação da mucosa oral tem implicações cosméticas significativas e, quando muito extensa, não pode ser retirada pelas terapias convencionais.

Apesar de não ser um dos tipos de laser de escolha em lesões pigmentadas, a terapia com laser de Alexandrita de duração de pulso longo (3ms), em duas sessões, nos lentigos labiais desta paciente com SPJ, apresentou bom resultado estético, com seguimento de seis meses após a segunda e última aplicação.

Como esse tipo de laser é usado em redução definitiva de pêlos, muitos profissionais que o possuem podem ampliar seu leque terapêutico.

A sugestão final dos autores é no sentido de que outros profissionais o usem, com acompanhamento de tempo longo, no tratamento de lábios escuros,<sup>12</sup> hiperchromias medicamentosas<sup>19</sup> e outros tipos de lentigos.<sup>20,21</sup> □

## DISCUSSION

Laser therapy has changed the esthetic perspectives for the treatment of labial lentigines, which hitherto were very difficult to treat.

For pigmented lesions and tattoos the type of laser used most frequently are those with ultrashort pulses or Q-Switched (nanoseconds, ns).<sup>9</sup> Among these are the Q-S ruby laser 694nm, Q-S Alexandrite 755nm, dye laser for pigmented lesions (510nm) and frequency-doubled Q-S Nd:Yag laser (1064nm, 532nm).<sup>15,16</sup>

The long-pulse Alexandrite laser 755nm is not the laser of choice in pigmented lesions, but was used in the patient described here.

The esthetic result in six months after two sessions was very good (Figure 3).

## Interesting aspect of the case

Hyperpigmentation of the oral mucous membrane has significant cosmetic implications and, when very extensive, cannot be removed by the conventional therapies.

Although not the laser of choice for pigmented lesions, therapy with long-pulse Alexandrite laser (3ms), in two sessions, for the labial lentigo of this patient with SPJ, presented good esthetic results, with a six-months follow-up after the last application.

As this type of laser is used in definitive hair reduction, many professionals that have one can in this manner broaden its therapeutic use.

Finally we suggest that other professionals can use this technique, with long-time follow-up for the treatment of dark lips,<sup>12</sup> hyperchromia medicamentosa<sup>19</sup> and other types of lentigo.<sup>20,21</sup> □



**REFERÊNCIAS / REFERENCES**

1. Cucé, Luiz Carlos, FESTA NETO, Cyro. Manual de Dermatologia. São Paulo: Atheneu, 1990. 377p.
2. Hyer W: Polyposis syndromes: pediatric implications. *Gastrointest Endosc Clin N Am* 2001; 11(4):659-82.
3. Sampaio, Sebastião A.P. *et al.* Dermatologia Básica. 3.ed. São Paulo: Artes Médicas, 1987. 466-7p.
4. Wirtzfeld DA; Petrelli NJ; Rodriguez-Bigas MA. Hamartomatous polyposis syndromes: molecular genetics, neoplastic risk, and surveillance recommendations: *Ann Surg Oncol* 2001;8(4):319-27.
5. Karuman P; Gozani O et col. The Peutz-Jegher gene product LKB1 is a mediator of p53-dependent cell death. *Mol Cell* 2001;7(6):1307-19.
6. Marsh DJ; Stratakis CA: Hamartoma and lentiginosis syndromes: clinical and molecular aspects. *Front Horm Res* 2001; 28:167-213
7. Stratakis CA. Carney complex (CNC) is a familial multiple neoplasia and lentiginosis syndrome. *J Clin Endocrinol Metab* 2000; 85(11):4359-66.
8. Gavren BA; Lumerman H; Cardo VA; Schmidt BL. Multiple pigmented lesions of the lower lip. *J Oral Maxillofac Surg* 2002; 60(4):438-45.
9. Alster T: in *Cutaneous Laser Techniques*, 2nd edition by Lippincott Williams e Wilkins, Philadelphia, PA,USA, 2000.pg.397
10. Alster T and Apfelberg D: in *Cosmetic Laser Surgery*, 1st edition, Wiley-Liss Inc.,Canada, 1996. pg.113
11. Kang W; Lee E; Choi GS . Treatment of Ota's nevus by Q-switched alexandrite laser: therapeutic outcome in relation to clinical and histopathological findings. *Eur J Dermatol* 1999; 9(8):639-43.
12. Nelson JS; Kelly KM:Q-switched ruby laser treatment of a congenital melanocytic nevus. *Dermatol Surg* 1999; 25(4):274-6.
13. Duke D; Byers HR et cols.: Treatment of benign and atypical nevi with the normal-mode ruby laser and the Q-switched ruby laser: clinical improvement but failure to completely eliminate nevmelanocytes.: *Arch Dermatol*; 135(3):290-6.
14. Carpo BG; Grevelink JM; Grevelink SV :Laser treatment of pigmented lesions in children. *Semin Cutan Med Surg* 1999; 18(3):233-43.
15. Alster T. in *Dermatologic Clinics, Lasers in Dermatology*, W.B.Saunders, vol.15, Number 3, july 1997 pg. 54
16. Torezan, L.A, Osório N: Laser em Dermatologia: princípios físico, tipos e indicações. *An bras Dermatol*, Rio Janeiro, jan/fev. 1999; 74(1):13-20.
17. Raulin C; Gavren B; Hartschuh W. Benigne Lippenmelanose. Entfernung durch den gütegeschalteten Rubinlaser.. *Hautarzt* 2001 Feb; 52(2):116-9 .
18. Kunachak S; Kunachakr S *et cols.* An effective treatment of dark lip by frequency-doubled Q-switched Nd:YAG laser. *Dermatol Surg* 2001; 27(1):37-40.
19. Atkin DH, Fitzpatrick RE. Laser treatment of imipramine induced hyperpigmentation. *J Am Acad Dermatol* 2000;43 (1):77-80.
20. Becker-Wegerich PM; Kuhn A; Malek L; Lehmann P; Megahed M; Ruzicka. Treatment of nonmelanotic hyperpigmentation with the Q-switched ruby laser: *J Am Acad Dermatol* 2000; 43(2 Pt 1):272-4.
21. Rosenbach A; Lee SJ; Johr RH. Treatment of medium-brown solar lentigines using an alexandrite laser designed for hair reduction. *Arch Dermatol* 2002; 138(4):547-8.

---

**ENDEREÇO PARA CORRESPONDÊNCIA: / MAILING ADDRESS:**

**Cristina Mansur**  
**Olegário Maciel, 297 - 801**  
**Juiz de Fora MG 36015-350**  
**Tel/Fax: (32) 3215-4466**  
**E-mail: cristina@mansur.com.br**