

Universidade Federal de Juiz de Fora
Pós-Graduação em Ciências Biológicas
Mestrado em Comportamento e Biologia Animal

Renata da Silva Matos

**ATIVIDADE CARRAPATICIDA DO TIMOL EM DIFERENTES
SOLUBILIZAÇÕES SOBRE *Rhipicephalus microplus* (Acari: Ixodidae) E O
EFEITO HISTOPATOLÓGICO DESSE MONOTERPENO NOS OVÁRIOS DE
Rhipicephalus sanguineus (Acari: Ixodidae)**

Juiz de Fora

2014

RENATA DA SILVA MATOS

**ATIVIDADE CARRAPATICIDA DO TIMOL EM DIFERENTES
SOLUBILIZAÇÕES SOBRE *Rhipicephalus microplus* (Acari: Ixodidae) E O
EFEITO HISTOPATOLÓGICO DESSE MONOTERPENO NOS OVÁRIOS DE
Rhipicephalus sanguineus (Acari: Ixodidae)**

Dissertação apresentada ao Programa de Pós-Graduação em Ciências Biológico-Comportamento e Biologia Animal, da Universidade Federal de Juiz de Fora como requisito parcial para a obtenção do grau de Mestre.

Orientador: Prof. Dr. Erik Daemon

Co-orientadora: Prof. Dra. Maria Izabel Camargo-Mathias

Juiz de Fora

2014

RENATA DA SILVA MATOS

**ATIVIDADE CARRAPATICIDA DO TIMOL EM DIFERENTES
SOLUBILIZAÇÕES SOBRE *Rhipicephalus microplus* (Acari: Ixodidae) E O
EFEITO HISTOPATOLÓGICO DESSE MONOTERPENO NOS OVÁRIOS DE
Rhipicephalus sanguineus (Acari: Ixodidae)**

Dissertação apresentada ao Programa de Pós-Graduação em Ciências Biológicas-Comportamento e Biologia Animal, da Universidade Federal de Juiz de Fora como Requisito parcial para a obtenção do grau de Mestre.

Aprovada em 20 de fevereiro de 2014

BANCA EXAMINADORA

Prof. Dr Erik Daemon (orientador)

Universidade Federal de Juiz de Fora

Dr. Caio Márcio de Oliveira Monteiro

Dr. Karim Christina Scopinho Furquim

Dedico este trabalho a minha família, ao Rodolfo e aos meus amigos.

AGRADECIMENTOS

Agradeço em primeiro lugar a **DEUS**, por ter me concedido tantas oportunidades nesta vida, possibilitando o meu aprendizado não só acadêmico, mas também pessoal.

Ao **meu pai Manoel**, por ser sempre um exemplo a ser seguido de determinação, responsabilidade e garra, **a minha mãe Lúcia** por todos os dias incansavelmente com atos e palavras me mostrar o valor da humildade e do amor ao próximo. Devo tudo a vocês.

Aos **demais membros da minha família**, obrigada por fazerem parte da minha vida e por permitirem que eu faça parte da vida de vocês.

Ao **Rodolfo** por sempre estar ao meu lado com muita dedicação, paciência, companheirismo e amor, obrigada por tudo.

Aos **Professores** que me receberam nesta etapa da vida, se dispondo de maneira companheira e paciente a passar seus ensinamentos.

Ao **Professor Doutor Erik Daemon** em especial, pela confiança e oportunidade depositadas em mim, possibilitando que eu realizasse este e muitos outros trabalhos que contribuíram de maneira mais do que significa para o meu aprendizado, muitas vezes exercendo mais do que sua função de orientador, se mostrando um grande amigo, sempre com muita generosidade, serei muito grata a você sempre.

A **Professora Doutora Maria Izabel Camargo-Mathias** pela coorientação e por ter me recebido de maneira tão generosa e acolhedora no laboratório de histologia da Unesp/Rio Claro-SP, permitindo que eu realizasse todas as atividades referentes aos trabalhos de histologia me sentindo membro de sua equipe. Obrigada por seus ensinamentos, foram momentos que proporcionaram enorme crescimento profissional e também pessoal, serei sempre grata a você por tudo.

A **Professora Doutora Márcia Cristina de Azevedo Prata**, por se fazer tão especial não só como Professora, mas também como pessoa, sendo merecedora de toda admiração e respeito que tenho por você. Obrigada principalmente por ter acreditado em mim, me concedendo a minha primeira oportunidade de trabalho.

Agradeço aos membros da banca pela consideração e por todas as contribuições visando sempre o aprimoramento do nosso trabalho. **Dr Caio Márcio de Oliveira Monteiro**, obrigada pela amizade e companheirismo desde o início da minha vida acadêmica, obrigada por ter acreditado que eu poderia dar certo. **Dra Karim Christina**

Scopinho Furquim, obrigada por toda a paciência e generosidade na condução dos experimentos de histologia.

Aos amigos de Laboratório de Artrópodes Parasito (LAP), **Fernanda, Diego, Laryssa, Tatiane Novato, Tatiane Senra, Viviane, Ralph, Caio, Cristiane, Bruna, Natália, Lúcio, Aline, Bianca, Camila e Rafael** por todos os momentos de convivência e aprendizado.

Aos amigos de laboratório de histologia da Unesp/Rio Claro, **Karim, Bruno, Rafael, Patrícia, Gislaine, Luís Adriano, Gabriela, Izabella, Gerson, Jane e Ellen** a colaboração de vocês foi de grande importância para a realização deste trabalho e a ganhar amizade de vocês foi fantástico. Obrigada por todos os momentos de muita risada.

Aos amigos da Harabixueba, **Alana, Laryssa, Ludimila, Mayra, Mauê, Fiote, Katarina e Fridinha**, obrigada por terem me recebido na casa de vocês e se tornarem minha família por trinta dias, qualquer expressão de agradecimento seria pouco para todo o carinho que recebi, contem comigo sempre. Adoro todos vocês!!!

Aos grandes amigos **Jane e João Paulo** por terem me acolhido em sua casa de forma tão amigável, se tornando uma extensão da minha família. Obrigada por tudo, vocês são amigos que quero ao meu lado sempre, contem comigo para o que der e vier sempre.

Aos funcionários do Hospital Universitário em especial o **Professor Renê Matos, Juarez, Guilherme, Ricardo e Mariana** que contribuíram em muitas etapas deste trabalho.

A **CAPES e a Universidade Federal de Juiz de Fora**, pela concessão da bolsa. A **FAPEMIG e FAPESP** por viabilizarem nossos trabalhos.

“É exatamente disso que a vida é feita: De momentos! Momentos os quais temos que passar, sendo bons ou não, para o nosso próprio aprendizado, por algum motivo. Nunca se esquecendo do mais importante: Nada na vida é por acaso...”

Chico Xavier

SUMÁRIO

LISTA DE TABELAS.....	06
LISTA DE FIGURAS.....	07
Resumo.....	09
1	–
INTRODUÇÃO.....	111
2 - REVISÃO LITERATURA.....	13
2.1 - Carrapatos e seu controle.....	13
<i>Rhipicephalus microplus</i> (Canestrini, 1888)	13
<i>Rhipicephalus sanguineus</i> (Latreille, 1806)	14
2.2 - Timol	14
2.3 - Histologia de ovários de carrapatos tratados com produtos de origem natural e sintética	16
Referências Bibliográficas.....	21
SEÇÃO I.....	
Determinação da susceptibilidade de larvas não ingurgitadas e fêmeas ingurgitadas de <i>Rhipicephalus microplus</i> (Acari: Ixodidae) frente a diferentes métodos de solubilização do timol.....	26
Resumo.....	26
Abstract.....	27
INTRODUÇÃO.....	28
MATERIAL E MÉTODOS	29
ANÁLISES ESTATÍSTICAS.....	37
RESULTADOS	37
DISCUSSÃO	39
REFERÊNCIAS BIBLIOGRÁFICAS.....	42
SEÇÃO II	
Estudo histopatológico de ovários de <i>Rhipicephalus sanguineus</i> (Acari: Ixodidae) parcialmente ingurgitadas expostas a diferentes concentrações de timol.....	45
Resumo.....	45
Abstract.....	46

INTRODUÇÃO.....	47
MATERIAL E MÉTODOS	48
RESULTADOS	53
DISCUSSÃO	68
REFERÊNCIAS BIBLIOGRÁFICAS.....	73
ANEXOS.....	78

LISTA DE TABELAS

Tabela 1: Peso das fêmeas antes da postura (mg), peso da massa de ovos (mg), de fêmeas ingurgitadas e percentual de eclosão de larvas (%) de *Rhipicephalus microplus* tratadas com diferentes formulações de timol na concentração de 20 mg/ml (=2%) em condições de laboratório ($27\pm 1^\circ\text{C}$ e UR $80\pm 10\%$)..... 38

Tabela 2: Resultados a partir da aplicação de testes histoquímicos para detecção de cálcio em ovócitos de *Rhipicephalus sanguineus* no grupo de controle (GC) e nos grupos de tratados (I, II, III, IV e V), com o timol.....68

LISTA DE ILUSTRAÇÕES

- Prancha I: Teste de imersão com fêmeas ingurgitadas de *R. microplus* como proposto por Drumond et al. (1973). 32
- Prancha II: Teste de pacotes de larvas como proposto por Stone e Haydock (1962) adaptada por Monteiro et al. (2012) 36
- Prancha III: Infestações artificiais em coelhos Nova Zelândia Brancos como descrito por Bechara et al. (1995).. 51
- Prancha IV: Cortes histológicos de ovócitos de *Rhipicephalus sanguineus* ovócitos corados com hematoxilina e eosina (HE). (A-E) Detalhes de ovócitos I-V do grupo controle I expostos a água destilada. (F-J) Detalhes de ovócitos I-V do grupo controle expostos a etanol 30%. I = ovócitos em estágio I, II = ovócitos em estágio II, III = ovócitos em estágio III, IV = ovócitos em estágio IV, V = ovócitos em estágio V. lc- limite celular, co-córion, vg- vesícula germinal, nu-nucleolos, p. pedicelo, v-vacuoles. -- = large vacuoles → = vacuolos ao redor da vesícula germinal. Barras: A-J = 50µm.....57
- Prancha V: (A-E) Detalhes de ovócitos I-V expostos a timol 1,25 mg/mL. (F-J) Detalhes de ovócitos I-V expostos a timol 2,5 mg/mL, (K-O) Detalhes de ovócitos I-V expostos a timol 5.0 mg/mL. I = ovócitos em estágio I, II = ovócitos em estágio II, III = ovócitos em estágio III, IV = ovócitos em estágio IV, V = ovócitos em estágio V. lc- limite celular, co-córion, vg- vesícula germinal, nu-nucleolos, p. pedicelo, v-vacuoles. ---- = large vacuoles → = vacuolos ao redor da vesícula germinal. Barras: A-J = 50µm 61
- Prancha VI: (A-E) Os cortes histológicos dos oócitos *Rhipicephalus sanguineus* corados com técnicas de coloração de von kossa. (AE) Detalhe dos ovócitos I-V do grupo de controle I tratados com água destilada. (F-J) Detalhe da ovócitos I-V do grupo de controle 2 tratados com etanol 30%. . I = ovócites em estágio I, II = ovócites em estágio II, III = ovócites em estágio III, IV = ovócites em estágio IV, V = ovócites em estágio V. lc-limite celular, co-corion, vg- vesicula germinal, nu-nucleolos, p. pedicelo, v- vacuoles. ---- = grandes vacúolos. Barras: A-O = 50µm.....65
- Prancha VII: (A-E) Detalhes de ovócitos I-V tratados com timol 1.25 mg/ml. (F-J) Detalhes de ovócitos I-V tratados com timol 2.5 mg/ml, (K-P) Detalhes de ovócitos I-V tratados com timol 5.0 mg/ml. I = ovócitos em estágio I, II = ovócitos em estágio II, III = ovócitos em estágio III, IV = ovócitos em estágio IV, V = ovócitos em estágio V. cl- limite celular, ch-córion, gv- vesicula germinal, nu-nucleolus, p. pedicelo. Barra: A-O = 50µm.....67

Prancha VIII: (A-O) Construção da câmara de plástico para fixação nos hospedeiros para a infestação como descrito por Bechara et al. (1995).....	80
Prancha IX: Marcação das áreas de fixação dos carrapatos no mapa.	84
Gráfico I: Porcentagem de controle de fêmeas ingurgitadas de <i>Rhipicephalus microplus</i> tratadas com diferentes formulações de timol na concentração de 20 mg/mL (=2 %) em condições de laboratório (27±1 °C e 80±10 % humidade relativa). Formulação1- timol (20 mg/mL) em 1 % DMSO; formulação 2 - timol (20 mg/mL) em etanol 50 %; formulação 3 - timol (20 mg/mL) em etanol 40 %; e formulação 4 - timol (20 mg/mL) em etanol 30 %..	38
Desenho I: Mapa da câmara de infestação utilizado para a conferência da área de fixação dos carrapatos.	82

Resumo

O timol é um monoterpeneo que já teve sua ação acaricida comprovada para diferentes espécies de carrapato e sabe-se que os métodos de solubilização interferem de maneira significativa nesta ação. Além disso, do ponto de vista morfofisiológico ainda não foram realizados estudos sobre os efeitos histopatológicos causados por esta substância de ixodídeos. Sendo assim, no primeiro capítulo do presente trabalho avaliou a eficácia do timol em diferentes métodos de solubilização sobre fêmeas ingurgitadas e larvas não ingurgitadas de *Rhipicephalus microplus*. No segundo capítulo foi avaliado o efeito histopatológico do timol em diferentes concentrações nos ovários de fêmeas de *Rhipicephalus sanguineus* com seis dias de alimentação. No primeiro capítulo utilizou-se a metodologia de teste por imersão com fêmeas ingurgitadas de *R. microplus*; para larvas não ingurgitadas a metodologia utilizada foi de pacote de larvas, sendo que foram testadas somente as formulações 3 e 4, uma vez que as demais já haviam sido avaliadas em estudos anteriores. Nos dois experimentos avaliaram-se dois grupos controle, um tratado com água e outro com etanol 50% e foram realizadas 10 repetições para cada tratamento, sendo os mesmos mantidos em câmara climatizada (27 ± 1 ° C e RH > 80 ± 10). As fêmeas foram avaliadas diariamente, até a morte da última para posterior avaliação dos parâmetros biológicos peso da massa de ovos, percentual de eclosão, e percentual de controle, a mortalidade das larvas foi avaliada após 24 h. Em relação ao controle houve redução significativa ($p < 0,05$) no peso das massas de ovos nos tratamentos com as formulações 1, 3 e 4, sendo observados valores de 0,0; 0,2 e 0,0 mg, respectivamente. Nos grupos tratados com as formulações 1 e 4 não houve postura. O percentual de eclosão dos grupos controles tratados com etanol 50% e DMSO 1% foram respectivamente de 94,2% e 92,6%, sendo estatisticamente semelhante a formulação 2 que teve índice de eclosão de 63,9. Apenas a formulação 3, onde o índice de eclosão foi 20,0% diferiu estatisticamente dos grupos controle. Na formulação 3, o percentual de controle foi de 99,3%, e nas formulações 1 e 4 chegou a 100%. A mortalidade de larvas foi de 100% em todos os tratamentos; não houve mortalidade nos grupos controle. Para realizar as análises morfohistoquímicas dos ovários foram utilizadas 50 fêmeas de *R. sanguineus* com seis dias de alimentação que foram divididas em cinco grupos e

submetidas ao teste de imersão em soluções de timol e etanol a 30% nas concentrações de 1,25 mg/mL; 2,25 mg/mL e 5,0 mg/mL. Também foram formados dois grupos controle, um tratado com água destilada e outro com etanol 30%. Após os tratamentos, as fêmeas foram mantidas em câmara climatizada regulada a $27\pm 1^{\circ}\text{C}$ e UR $80\pm 10\%$ por cinco dias. Após esse período os ovários foram removidos, fixados, desidratados, embebidos e incluídos em resina Leica, em seguida foram seccionados e as lâminas foram submetidas as técnicas de hematoxilina/eosina e von kossa. O mesmo procedimento foi seguido para a detecção de cálcio pela técnica de Von Kossa. Os resultados histológicos mostraram que o timol é capaz de agir no sistema reprodutor das fêmeas de *R. sanguineus*, alterando sua morfologia. Nesse sentido foram observados vacúolos no citoplasma das células germinativas nos diferentes estágios, irregularidades formando dobras na membrana limitante e coriônica e danos na vesícula germinal. A análise histoquímica mostrou que os grupos tratados com timol tiveram o teor de cálcio dos grânulos de vitelo alterado e de maneira geral apresentaram marcação mais intensa para este elemento. Desta forma, a partir dos resultados do primeiro capítulo, conclui-se que a redução do etanol nas formulações potencializou a atividade carrapaticida sobre fêmeas ingurgitadas de *R. microplus*, sem que fosse afetada sua atividade contra larvas não ingurgitadas desse carrapato e através dos estudos morfohistoquímico pode-se concluir que o timol altera a morfofisiologia dos fêmeas com seis dias de alimentação de *R. sanguineus*, apresentando efeito deletério em tais órgãos.

Palavras-chave: controle, monoterpeno, carrapato-do-boi, histopatologia, carrapato-vermelho-do cão, etanol.

1 - INTRODUÇÃO

Os carrapatos possuem grande importância médico-veterinária e econômica. Estes ectoparasitos atuam como vetores de bactérias e protozoários que são patogênicos ao homem e outros animais. Estes ectoparasitas podem causar a seus hospedeiros espoliação sanguínea, estresse, transmitir agentes infecciosos, levar a predisposição a miíses e causar infecções secundárias, além de intensos prejuízos devido aos gastos para seu controle (PRATA et al., 1996; FURLONG et al., 2005; GUGLIELMONE et al., 2006; LABRUNA & MACHADO, 2006; LABRUNA et al., 2006; DANTAS-TORRES, 2008;).

Do ponto de vista econômico, *Rhipicephalus microplus* (Canestrini, 1888) é a principal espécie de ixodídeo da região Neotropical (MARTINS et al. 2006), possuindo ampla distribuição geográfica. O parasitismo por este carrapato pode causar danos diretos (espoliação sanguínea) e indiretos (transmissão de agentes patogênicos e gastos com o controle) gerando prejuízos que podem chegar a 2 bilhões de dólares por ano (GRISI et al., 2002; FURLONG et al. 2004; PEREIRA, 2008). No Brasil exceto na região sul, *R. microplus* ocorre o ano todo e devido a falta de informação adequada para a realização do controle de forma eficiente os gastos e prejuízos causados por ele aumentam a cada ano (FURLONG et al., 2005).

Outra espécie de grande importância médico-veterinária é *Rhipicephalus sanguineus* (Latreille, 1806) (Acari: Ixodidae), conhecido popularmente como carrapato vermelho do cão está espécie também apresenta ampla distribuição geográfica. Este carrapato pode ocasionar infestações maciças com espoliações intensas, podendo ser vetor dos agentes etiológicos da babesiose e da erliquiose canina, devido a sua baixa especificidade pode parasitar humanos e transmitir a bactéria causadora da febre maculosa, *Rickettsia rickettsia* (LEONARD et al., 2002; GUGLIELMONE et al. 2006; DANTAS-TORRES et al. 2008).

O principal método de controle desses ectoparasitas é a utilização de carrapaticidas sintéticos, porém o uso indiscriminado e a dependência de poucas bases químicas têm contribuído de forma significativa para a seleção de populações de carrapatos resistentes. Além dos problemas relacionados a resistência a má utilização dos carrapaticidas também pode levar a contaminação dos produtos de origem animal e do meio ambiente (GUIMARÃES et al., 2001; MARTINS et al., 2006; FURLONG et al., 2007; KLAFKE et al., 2008). Dessa forma, os produtos de origem vegetal com potencial acaricida tem ganhado destaque por serem alternativas menos agressivas ao meio ambiente e diminuírem o nível de contaminação dos produtos de origem animal (CHAGAS, et al., 2004).

O timol é um monoterpene volátil presente em óleos essenciais de plantas das famílias Apiacea, Lamiacea e Verbenaceae (FARMACOPÉIA PORTUGUESA VIII, 2005), o qual apresenta atividade carrapaticida para diferentes estágios e espécies de carrapatos (NOVELINO et al., 2007; MONTEIRO et al., 2010; DAEMON et al., 2009; MONTEIRO et al., 2009; MENDES et al., 2011; DAEMON et al., 2012). A ação acaricida dessa substância está diretamente relacionada com o método de solubilização utilizado e estágio de desenvolvimento do carrapato (MONTEIRO et al., 2009; SCORALICK et al., 2012).

Para o melhor conhecimento da ação dos produtos utilizados no controle de carrapatos é cada vez mais necessário que se conheça não só a interação entre o produto e seu método de solubilização, como também o efeito causado na morfofisiologia dos sistemas, em especial o reprodutor quando aplicado aos carrapatos.

As técnicas histológicas e histoquímicas representam importante ferramenta para auxiliar na busca por novas alternativas de controle de carrapatos, uma vez que esses métodos permitem melhor compreensão da morfofisiologia desses artrópodes e, como consequência, permitindo a avaliação dos efeitos de compostos acaricidas sintéticos e naturais em nível celular e tecidual (CAMARGO-MATHIAS, 2012).

Dessa forma, o presente trabalho teve como objetivo avaliar a atividade carrapaticida do timol em diferentes formulações sobre larvas não ingurgitadas e fêmeas ingurgitadas de *R. microplus*, comparando a formulação de DMSO 1% com formulações hidroetanólicas em diferentes proporções de etanol e avaliar os efeitos histopatológicos causados pelo timol em diferentes concentrações nos ovários de fêmeas parcialmente ingurgitadas de *R. sanguineus*.

2 - REVISÃO LITERATURA

2.1 - Carrapatos e seu controle

Rhipicephalus microplus (Canestrini, 1888)

Rhipicephalus microplus (Canestrini, 1888) (ACARI: IXODIDAE) é um carapato monoxeno e está distribuído na região neotropical, com exceção do Chile, estando presente do norte da Argentina até o México, incluindo as ilhas do Caribe e Antilhas. Este carrapato pode ser encontrado na região sul e ocidental da África, Madagáscar, Índia, China, Coréia, Bornéu, Sumatra, Filipinas, Japão, Nova Guiné, Ilha de Guam (FACCINI & BARROS-BATTESTI, 2006; PEREIRA & LABRUNA, 2008)

O carrapato dos bovinos é um ectoparasita hematófago que é originário da Ásia e sua introdução se deve à importação do gado proveniente dessas regiões (WARTON, 1974; AYCARDI et al., 1984 apud GUIMARÃES; TUCCI ; BARROS-BATTESTI, 2001). No Brasil, foram os primeiros colonizadores que introduziram o gado infestado com este carrapato e hoje encontra-se distribuído em quase todos os estados do país (GUIMARÃES; TUCCI; BARROS-BATTESTI, 2001). O carrapato dos bovinos é um dos maiores problemas enfrentado pelo produtor sendo que com exceção da região sul, no restante do país ele ocorre o ano inteiro (MARTINS; FURLONG; PRATA, 2005).

Os prejuízos econômicos causados por este artrópode podem chegar a dois bilhões de dólares segundo Grisi et al. (2002). Esta soma é referente ao investimento em grandes quantidades de acaricida para o controle do carrapato, necessidade de instalações e equipamentos apropriados para o tratamento dos bovinos, perdas nas produções de carne e de leite, mortalidade e custos com o controle de agentes patogênicos transmitidos pelos mesmos; a exemplo *Babesia bovis*, *Babesia Bigemina*, e *Anaplasma marginale*.

O controle desse artrópode é feito principalmente com a utilização de carrapaticidas sintéticos; entretanto, o uso indiscriminado e a dependência de poucas bases químicas têm contribuído de forma significativa para a seleção de carrapatos resistentes. A má utilização dos carrapaticidas também pode levar à contaminação dos produtos de origem animal e do meio ambiente (GUIMARÃES et al., 2001; FURLONG et al., 2007; KLAFKE et al., 2008). Neste contexto, os produtos de origem natural têm-se destacado como promissora alternativa para o controle de carrapatos e outros artrópodes praga, pois atingem geralmente somente as

espécies alvos sendo desta forma seletivas, possuem grande viabilidade econômica e baixo impacto ambiental (CHAGAS, 2004).

***Rhipicephalus sanguineus* (Latreille, 1806)**

O carrapato *Rhipicephalus sanguineus* (Latreille, 1806) (Acari: Ixodidae), é conhecido popularmente como carrapato vermelho do cão. Originário da África este carrapato possui ampla distribuição geográfica e pode ser vetor dos agentes etiológicos da babesiose e da erliquiose canina. No Brasil e nos Estados Unidos está sendo considerada potencial vetor da bactéria *Rickettsia rickettsii*, agente etiológico da febre maculosa. Essa bactéria já foi isolada de amostras desta espécie de ixodídeo, e devido a sua baixa especificidade ele pode parasitar humanos e transmitir a mesma (LEONARD et al., 2002; GUGLIELMONE et al. 2006; DANTAS-TORRES et al. 2008).

Este parasito é trioxeno e tem sido considerado praga em ambientes urbanos, seu hospedeiro preferencial é o cão doméstico que parece não desenvolver resistência a esses artrópodes ocorrendo várias reinfestações. Carnívoros silvestres em cativeiro ou que frequentam áreas frequentadas por cães também podem ser parasitados (GUGLIELMONE et al. 2006; LABRUNA et al., 2004; DANTAS-TORRES 2008).

O controle deste carrapato é feito através do uso de carrapaticidas sintéticos compostos por diferentes bases químicas disponíveis no mercado, mas a utilização sem critérios adequados e de forma indiscriminada tem ocasionado seleção de indivíduos resistentes (MILLER et al., 2001; MARTINS et al., 2006). Somados aos problemas com resistência, existe uma demanda pela busca de produtos com maior biossegurança, que apresentem menor toxicidade para os animais e para o ambiente (CHAGAS, 2004). Neste contexto, os produtos de origem natural têm-se destacado como promissora alternativa para o controle de carrapatos e outros artrópodes praga, pois possuem alta seletividade, grande viabilidade econômica e baixo impacto ambiental (CHAGAS, 2004).

2.2 - Timol

O timol (= 5 metil – 2 isopropil – 1- fenol) é um monoterpene refrigerante e volátil presente em óleos essenciais de plantas das famílias Apiacea, Lamiacea e Verbenaceae. Ele pode ser encontrado comercialmente na forma de cristais incolores com odor irritante, sendo ligeiramente solúvel em água (Farmacopéia Portuguesa VIII, 2005); a sua atividade acaricida,

bactericida, inseticida, fungida e moluscicida tem sido demonstrada por diferentes autores (IMDORF et al., 1995; JI et al., 2005; MANSUR et al., 2000; CALVET et al., 2005; PASTEUR et al., 1995; FERREIRA et al., 2005).

O trabalho de Novelino et al. (2007a) foi o primeiro a avaliar os efeitos do timol em larvas não ingurgitadas de *R. microplus*. O princípio ativo foi diluído nas concentrações de 1,0; 0,5 e 0,25%, com a utilização de uma placa aquecedora a 60°C em solução aquosa utilizando como adjuvante de solubilização o dimetilsulfóxido (DMSO) 1%. Em todos os trabalhos posteriores foi adotado o mesmo método de solubilização, variando apenas as concentrações.

No trabalho de Novelino et al. (2007a) foi avaliada a atividade de repelência sobre larvas não ingurgitadas de *R. microplus*; os resultados demonstraram que na concentração de 1 % o timol causou 35% de repelência, e na concentração de 0,50 % o índice de mortalidade foi de 55%. Em um novo trabalho também com larvas não ingurgitadas de *R. microplus*, Novelino et al., (2007b) avaliaram o poder acaricida do timol, e no grupo tratado com a concentração de 1% houve 100% de mortalidade.

Daemon et al. (2009) avaliaram a atividade carrapaticida do timol em larvas ingurgitadas e não ingurgitadas de *R. sanguineus*, e o grupo tratado com a concentração de 2% causou a mortalidade de 37% das larvas não ingurgitadas e 100% de mortalidade das larvas ingurgitadas.

Monteiro et al., (2009) realizaram testes com fêmeas ingurgitadas de *R. sanguineus* e o maior índice de eficácia observado foi de 41% no grupo tratado com a concentração de 2%. No mesmo trabalho foram realizados testes com ninfas ingurgitadas da mesma espécie e o timol na concentração de 0,5 mg/mL causou 100% de mortalidade.

Monteiro et al., (2010) avaliaram a atividade acaricida e ovicida do timol nas concentrações de 1,0; 1,5; e 2,0% em fêmeas ingurgitadas e ovos de *R. microplus*. Para os testes realizados com fêmeas a eficácia de todos os tratamentos foi superior a 95%, diferente do observado para a avaliação da atividade ovicida, onde os parâmetros avaliados não sofreram nenhuma alteração.

Mendes et al., (2011) avaliaram sua atividade acaricida do timol nas concentrações de 2,5; 5,0; 10,0; 15,0; e 20,0mg/mL em estágios imaturos de *Amblyomma cajennense* (Fabricius, 1787); para larvas ingurgitadas, o índice de mortalidade foi de 100% em todas as concentrações testadas. Para as larvas não ingurgitadas o maior percentual de controle foi 94% e no estágio de ninfa ingurgitada a concentração de 10,0mg/mL causou 100% de mortalidade.

No entanto, segundo Silva (2011), o aquecimento através da placa aquecedora pode causar perda por volatilização do princípio ativo e visando aperfeiçoar o uso da solução de timol Scoralik et al., (2012) avaliaram pela primeira vez a ação acaricida deste composto em solução etanólica (água destilada + etanol 50%) em larvas de *R. microplus*. Os resultados demonstraram que já na menor concentração (2,5 mg/ml) o índice de controle foi de 94%, confirmando que o timol solubilizado em etanol tem alta atividade acaricida sobre larvas de carrapatos dos bovinos, e diante destes resultados os trabalhos realizados posteriormente adotaram este novo método de solubilização.

Daemon et al., (2012a) avaliaram o poder acaricida do timol para larvas não ingurgitadas de *R. sanguineus* e *Dermacentor nitens* (Neumann, 1897) e observaram que, na concentração de 10,0 mg/mL, houve 90% de mortalidade; segundo os autores, a potencialização do efeito do timol está diretamente relacionada com a formulação etanólica.

Para comprovar a potencialização do efeito do timol quando diluído em solução etanólica, Daemon et al. (2012b) realizaram um estudo comparando a solubilização com o auxílio de uma placa aquecedora a 60°C em solução aquosa utilizando como adjuvante de solubilização o dimetilsulfóxido (DMSO) 1% com solução etanólica; os resultados indicaram que, utilizando-se o segundo método de solubilização, há potencialização do poder acaricida do timol devido a melhor solubilização dos cristais o que possibilitaria maior contato da substância com as larvas, reforçando a hipótese levantada.

Senra et al. (2013) avaliaram o poder acaricida do timol nas concentrações de 2,5; 5,0; 10,0; 15,0; 20,0mg/mL em estágios imaturos de *A. cajennense* e *R. sanguineus* e a partir da concentração de 5,0 mg/mL observaram 100% de mortalidade das larvas não ingurgitadas de *A. cajennense*. Para ninfas não ingurgitadas desta espécie foi observada mortalidade de 100% a partir da concentração de 10,0 mg/mL, e para ninfas não ingurgitadas de *R. sanguineus* houve 100% de mortalidade a partir da concentração 2,5 mg/mL.

2.3 - Histologia de ovários de carrapatos tratados com produtos de origem natural e sintética

As técnicas histológicas e histoquímicas representam importante ferramenta para auxiliar a busca por novas alternativas de controle de carrapatos, uma vez que permitem melhor compreensão da morfofisiologia dos diferentes sistemas destes ectoparasitas, permitindo a avaliação dos efeitos de compostos acaricidas sintéticos e naturais em nível

celular e tecidual (CAMARGO-MATHIAS, 2012). Estudos morfohistoquímicos e imunohistoquímicos vêm sendo realizados por pesquisadores do Brazilian Central of Studies on Ticks Morphology (BCSTM) e em outras partes do mundo para caracterizar os diferentes sistemas de carrapatos muitas espécies das famílias Ixodidae e argasidae em especial o alimentar, reprodutor e neurológico (TILL 1961; SONENSHINE, 1991; CARNEIRO & DAEMON, 1996; BINNINGTON & STONE, 1981; DE LA VEGA et al., 2012).

Estudos com ênfase na morfofisiologia e histopatologia das glândulas salivares (BINNINGTON & STONE, 1981; FURQUIM et al., 2008a; FURQUIM et al., 2008b), do sistema nervoso (ROMA et al., 2012; ROMA et al., 2013a; ROMA et al., 2013b), da cutícula e intestino (OLIVEIRA et al., 2013), da hemolinfa (CARNEIRO & DAEMON. 1996) e do corpo gorduroso (ROMA et al., 2010), são a cada dia mais importantes para ampliar os conhecimentos sobre os carrapatos. Contudo, os ovários um dos órgãos mais estudados do ponto de vista histológico devido a sua grande importância para a reprodução e perpetuação da espécie (OLIVEIRA et al., 2008).

O sistema reprodutor feminino dos ixodídeos se encontra posicionado na região anteroposterior do corpo e é formado por um ovário em forma de ferradura e um útero e a vagina possuindo um par de glândulas tubulares acessórias se ligam a abertura genital. Na região posterior e muscular encontra-se a vagina cervical, que possui ao seu redor as glândulas acessórias lobulares. Na região anterior está localizada a vagina vestibular, que possui sua parte interna revestida por uma cutícula pregueada. Há ainda um receptáculo seminal que é conectado a vagina cervical e que tem a função de armazenar os espermatozoides introduzidos pelos machos durante a cópula (SONENSHINE, 1991).

Os ovários são do tipo panoístico, como descrito para os insetos; desta forma, não possuem células nutridoras, ou células “nurse”, que são células responsáveis pela nutrição dos ovócitos. Ao invés disso, apresentam uma parede de células epiteliais e estruturas chamadas de pedicelos que tem a função de fixa-los às paredes do ovário, além disso, essas células são responsáveis pelo transporte de nutrientes dos ovários para os ovócitos. Estes ovócitos até o momento da oviposição passam por diversos estágios de desenvolvimento até estarem completamente maduros, ou seja, são classificados em ovócitos I, II, III, IV e V, sendo o V de maior grau de amadurecimento (TILL, 1961; BALASHOV, 1972; SAID, 1992; DENARDI et al., 2004; OLIVEIRA et al., 2005; SAITO et al., 2005; OLIVEIRA et al., 2006; RICARDO et al., 2007; SANCHES et al., 2009).

Dernardi et al. (2004) caracterizaram os ovários de *A. cajennense* e todo o seu processo de vitelogenese utilizando a técnica de Hematoxilina e Eosina (HE) para sua

caracterização morfológica, assim como técnicas de histoquímica como azul de bromofenol para detecção de proteínas, azul do Nilo para a detecção de lipídeos, PAS para a detecção de polissacarídeo e von kossa para a detecção de cálcio. Os autores concluíram que os ovócitos desta espécie passam por cinco estágios (I-V) de desenvolvimento de forma assincrônica e que os elementos do vitelo são depositados em uma sequência preferencial, onde os lipídeos são os primeiros, seguidos pelas proteínas e por último os hidratos de carbonos.

Saito et al. (2005) descreveram o processo de vitelogenese para *R. microplus*, através das técnicas da hematoxilina e eosina (HE), azul de bromofenol, azul do Nilo, PAS, azul de taloidina e a von kossa. Os autores verificaram que nesta espécie os ovócitos passam por seis estágios de desenvolvimento (I-VI) e permanecem ligados ao ovário por um pedicelo, sendo que o estágio VI apresenta formas irregulares e parece ser reabsorvido. Com relação à análise histoquímica foi possível detectar grânulos de proteínas em toda a membrana plasmática, no citoplasma e em todos os estágios de desenvolvimento, porém depositados de maneira irregular; a presença dos polissacarídeos aumenta de acordo com o avanço do desenvolvimento dos ovócitos, os lipídeos estão presentes nas membranas plasmáticas e nucleares e também no interior dos ovócitos e no córion, sendo que o armazenamento destas moléculas no citoplasma variou de acordo com o estágio de desenvolvimento. O elemento cálcio surge a partir do estágio III, podendo ser encontrado até o VI.

Oliveira et al. (2005) investigaram o processo de vitelogenese para *R. sanguineus* e, com relação a morfologia analisada através da técnica de hematoxilina e eosina (HE), foi semelhante às encontradas por Saito et al. (2005) para *R. microplus*, exceto em relação aos estágios e desenvolvimento, que para esta espécie são apenas cinco e não seis como foi encontrado para os carrapatos dos bovinos. Com relação à detecção de proteínas foi possível concluir que os ovócitos no estágio I e o pedicelo são fracamente positivos corados para estas moléculas e que apenas os núcleos e a vesícula germinal se mostraram moderadamente marcados; já os lipídeos estão presentes em todos os estágios de desenvolvimento, assim como os polissacarídeos.

Estudos histopatológicos envolvendo a ação de produtos acaricidas nos ovários têm sido realizados a fim de se compreender melhor ação destes produtos e encontrar melhores e novas alternativas de controle. Oliveira et al. (2008) avaliaram os efeitos do fipronil nas concentrações 1, 5 e 10 ppm em ovários de carrapatos semi-ingurgitados *R. anguineus*, utilizando a técnica de hematoxilina e eosina (HE) e observaram que este princípio ativo provocou o surgimento de pequenos vacúolos bem como a morte das células germinativas, nas diferentes concentrações, reduzindo desta forma fertilidade dos ectoparasitos.

Roma et al. (2010), em estudos para avaliação dos efeitos da permetrina diluída nas concentrações de 206, 1031 e 2062 ppm nos ovários de fêmeas semi-ingurgitadas de *R. sanguineus*, observaram através da técnica de Hematoxilina e Eosina (HE) que este composto causa grandes mudanças nos ovócitos, como o surgimento de grandes vacúolos e diminuição no tamanho dos grânulos de vitelo, resultando em morte celular e consequente queda de fertilidade.

Dernardi et al., (2010) investigaram os danos causados pelo extrato aquoso de *Azadirachta indica* (neen) em concentrações de 10% e 20% nos ovários de carrapatos *R. sanguineus* parcialmente e totalmente ingurgitados e constataram, por meio da técnica de hematoxilina e eosina (HE), que as células do pedicelo perderam sua forma original, o citoplasma tornou-se totalmente vacuolizado, principalmente na região próxima a vesícula germinal e no polo do ovócito em contato com o pedicelo. Aqueles ovócitos em estágios imaturos apresentaram vesícula germinal com formato irregular e havia a presença de dois núcleos, assim como apenas um núcleo fragmentado. Além disso, a membrana coriônica dos ovócitos IV e V mostraram dobras e irregularidade.

Roma et al. (2011) avaliaram o efeito causado pela permetrina nos ovócitos de carrapatos *R. sanguineus* totalmente ingurgitados e concluíram, através da técnica de hematoxilina e eosina (HE), que diferente do que se pensava anteriormente, este composto age diretamente nas células germinativas causando o surgimento de vacúolos no citoplasma, alterando o formato da vesícula germinal e diminuindo o tamanho dos grânulos de vitelo. As análises histoquímicas para detecção de proteína mostraram que apenas os ovócitos no primeiro estágio de desenvolvimento sofreram alterações, pois os mesmos se mostraram fortemente positivos diferindo dos ovócitos I do grupo controle que se mostraram fracamente positivos.

Arnosti et al., (2011) avaliaram os efeitos do óleo de *Ricinus communis* (mamona), na vitelogênese de carrapatos *R. sanguineus*. Neste experimento, coelhos infestados com essa espécie de ectoparasitas foram alimentados com ração contendo no Grupo I, 1g de óleo misturado a cada 1Kg de comida, e no Grupo II 5g de óleo para cada 1 Kg de alimento. Ao final de 10 dias de alimentação os carrapatos foram retirados dos hospedeiros e foi a análise histológica. Foram observados ovócitos com alterações citoplasmáticas que impediram o desenvolvimento da fase I e II para as fases IV e V, além de inibição do crescimento dos ovócitos que atingiram a fase V. Foi observada também a ausência de espermatozoides na ampola.

Dernardi et al. (2011) avaliaram os efeitos causados pelo extrato aquoso de *A. indica* (neem) nas concentrações de 10% e 20% na vitelogenese de carrapatos de *R. sanguineus*, através das técnicas de Azul de Bromofenol e da técnica de PAS/verde de metila. No estudo observou-se que a concentração mais baixa (10 %) causou intensa vacuolização no citoplasma, fragmentação da vesícula germinal nas fases I-III de desenvolvimento, redução significativa no tamanho e na quantidade dos grânulos de proteínas do vitelo e a inversão do posicionamento dos grânulos menores, observados normalmente no interior da célula passaram a ser encontrados na área periférica.

Vendramini et al. (2012a) avaliaram, através da técnica de hematoxilina e eosina (HE), os efeitos provocados pelo óleo de *Carapa guianensis* (andiroba) no sistema reprodutor de carrapatos *R. sanguineus* semi-ingurgitados de, sendo possível comprovar que o mesmo causa alterações estruturais significativas nos ovócitos, como o surgimento de grandes vacúolos, redução no número de grânulos de vitelo, mudanças na forma original das células e danos ao material genético. O epitélio do ovário apresentou desorganização estrutural intensa, com as células e os núcleos altamente danificados se tornando uma massa amorfa. Foi possível perceber neste estudo que os danos observados aumentavam sua proporção de acordo com aumento da concentração do produto.

Vendramini et al. (2012b) analisaram os efeitos histoquímicos que o óleo de *C. guianensis* (andiroba) causou em ovócitos de carrapatos de *R. sanguineus* semi-ingurgitados através das técnicas de azul de bromofenol, PAS/azul de Alcian (detecção de polissacarídeos totais e ácido) e Backer (lipídeos) sendo possível constatar a redução de todos os elementos analisados.

Sampieri et al. (2013) estudaram o efeito do óleo de *R. communis* (mamona) através das técnicas de Backer, azul de bromofenol e para a detecção de polis PAS/azul de Alcian e foi possível observar alterações na deposição de componentes do vitelo, causando modificações em elementos que necessitariam de polissacarídeo e em compostos glicoproteicos, prejudicando o processo final de síntese do vitelo e desenvolvimento do embrião.

REFERÊNCIAS BIBLIOGRÁFICAS

ARNOSTI, A.; BRIENZA, P. D.; FURQUIM, K. C. S.; CHIERICE, G. O.; BECHARA, G. H.; CALLIGARIS, I. B.; CAMARGO-MATHIAS, M. I. Effects of ricinoleic acid esters from castor oil of *Ricinus communis* on the vitellogenesis of *Rhipicephalus sanguineus* (Latreille, 1806) (Acari: Ixodidae) ticks. **Experimental Parasitology**, v. **127**, p 575-580, 2011.

BALASHOV, Y.S. A translation of bloodsucking ticks (Ixodidae) vectors of diseases of man and animals. **Miscellaneous Publications of the Entomological Society of America**, [S.1], v. 8, p. 159-376, 1972.

CALVET, C.; PINOCHET, J.; CAMPRUBI, A.; ESTAUN, V.; RODRIGUEZ-KABANA, R. Evaluation of natural chemical compounds against ootlesion and root-knot nematodes and side-effects on the infectivity of arbuscular mycorrhizal fungi. **European Journal Plant Pathology**, v.107, p. 601-605. 2005.

CAMARGO-MATHIAS, I. 2012. Comparative Results of Action of Natural and Synthetic Acaricides in Reproductive and Salivar Systems of *Rhipicephalus sanguineus*- Searching by a Sustainable ticks control . In: Farzana Perveen. (Org.). Insecticides- Advantages in integrated pest management. 1ed. Rijeka Croatia: In Tech Open, v. x, p. 391-410, 2011.

CHAGAS, A. C. S. Controle de parasitas utilizando extratos vegetais. **Revista Brasileira de Parasitologia Veterinária**, v. 13, p. 156-160, 2004.

DAEMON, E.; MATURANO, R.; MONTEIRO, C.M.O.; SCORALIK, M. G.; MASSONI, T. Acaricidal activity of hydraethanolic formulations of thymol against *Rhipicephalus sanguineus* (Acari: Ixodidae) and *Dermacentor nitens* (Acari: Ixodidae) larvae. **Veterinary Parasitology**, v. 186, p. 542-545, 2012a.

DAEMON, E.; MONTEIRO CM, MATURANO, R.; SENRA, T.O.S.; CALMON, F.; FAZA, A.; PRATA, M.C.A.; GEORGOPOULOS, S.L.; OLIVEIRA, L.F. Spectroscopic evaluation of thymol dissolved by different methods and influence on acaricidal activity against larvae of *Rhipicephalus microplus* (Acari: Ixodidae). **Parasitology Research**, v. 111, p.1901–1906, 2012b.

DAEMON, E.; MONTEIRO, C.M.; MATURANO, R.; SENRA, T.O.S.; CALMON, F.; FAZA, A.; PRATA, M.C.A.; GEORGOPOULOS, S.L.; OLIVEIRA, L.F. Spectroscopic evaluation of thymol dissolved by different methods and influence on acaricidal activity against larvae of *Rhipicephalus microplus* (Acari: Ixodidae). **Parasitology Research**, v.111, p.1901–1906, 2012b.

DAEMON, E.; MONTEIRO, C.M.O.; ROSA, L.S.; CLEMENTE, M.A.; ARCOVERDE, A. Evaluation of the acaricide activity of thymol on engorged and unengorged larvae of *Rhipicephalus sanguineus* (Latreille, 1808) (Acari: Ixodidae). **Parasitology Research**, v. 105, p.495–497, 2009.

DANTAS-TORRES, F.; The brown dog tick, *Rhipicephalus sanguineus* (Latreille, 1806) (Acari: Ixodidae): From taxonomy to control. **Veterinary Parasitology**, v. 152, p. 173-185, 2008.

DE LA VEGA, R.; DIAZ, G.; GALAN, M.; FERNANDEZ, C. Anatomy and histology of the female reproductive system of *Boophilus microplus* (acari: ixodidae). **Revista Salud Animal**, [online]. vol.34, n.1, pp. 1-10. 2012, ISSN 0253-570X.

DERNARDI, S. E.; BECHARA, G. H.; OLIVEIRA, P. R.; CAMARGO-MATHIAS, M. I. *Azadirachta indica* A. Juss (neem) induced morphological changes on oocytes of *Rhipicephalus sanguineus* (Latreille, 1806) (Acari: Ixodidae) tick females. **Experimental Parasitology**, v. 126, p. 462-470, 2010.

DERNARDI, S. E.; BECHARA, G. H.; OLIVEIRA, P. R.; CAMARGO-MATHIAS, I. M. Inhibitory Action of Neem Aqueous Extract (*Azadirachta indica* A. Juss) on the Vitellogenesis of *Rhipicephalus sanguineus* (Latreille, 1806) (Acari: Ixodidae) Ticks. **Microscopy Research and Technique**, v. 74, p. 889-899, 2011.

DERNARDI, S.E.; BECHARA, G. V.; OLIVEIRA, P. R.; NUNES, E. T.; SAITO, K. C.; CAMARGO-MATHIAS, M. B. Morphological characterization of the ovary and vitellogenesis dynamics in the tick *Amblyomma cajennense* (Acari: Ixodidae). **Veterinary Parasitology**, v. 125, p. 379-395, 2004.

Farmacopeia Portuguesa VIII. 2005. Lisboa, PT: INFARMED.

FERREIRA, P.S. **Influência da Cafeína e do Timol sobre a sobrevivência, o crescimento e a reprodução de três espécies de moluscos sob condições de laboratório**. Dissertação Mestrado em Ciências Biológicas (Zoologia)-Universidade Federal de Juiz de Fora, 2005.

FURLONG, J.; MARTINS, J. R. S.; PRATA, M. C. A. O carrapato dos bovinos e a resistência: temos o que comemorar? **A Hora Veterinária**, v. 27, n. 159, p. 26-32, 2007.

FURLONG, J.; J.R.S. MARTINS & M.C.A. PRATA. 2004. Controle estratégico do carrapato dos bovinos. **A Hora Veterinária**, Porto Alegre, v. 23 (137), p. 53-56.

GRISI, L.; MASSARD, C. L.; MOYA-BORJA, G. E.; PEREIRA, J.B. Impacto econômico das principais ectoparasitoses em bovinos no Brasil. **A Hora Veterinária**, Porto Alegre, v. 21, p. 8-10, 2002.

GUGLIELMONE, A. A.; SZABÓ, M. P. J.; MARTINS, J. R. S.; PEÑA-ESTRADA, A. Diversidade e importância de carrapatos na sanidade animal. In: BARROS-BETTESTI, D. M.; ARZUA, M.; BECHARA, G. H. (Org.). **Carrapatos de importância médico-veterinária da região neotropical**. São Paulo: Instituto Butantan, p. 115-138, 2006.

GUIMARÃES, J. H., TUCCI, E.C., BARROS-BATESTI, D. M. **Ectoparasitos de importância médico-veterinária**. São Paulo: Plêiade/FAPESP, 2001.

GUIMARÃES, J. H., TUCCI, E.C., BARROS-BATESTI, D. M. **Ectoparasitos de importância médico-veterinária**. São Paulo: Plêiade/FAPESP, 2001.

HU D.; COATS, J. Evaluation of the environmental fate of thymol and phenethyl propionate in the laboratory. **Pest Management Science**, v. 64, supl.7, 775-779, 2008.

IMDORF, A.; KILCHENMAN, V.; BOGDANOV, S. Toxizität von thymol, campher, menthol und eucaliptol auf *Varroa jacobsoni* oud ind *Apis mellifera* L. in labortest. **Apidologie**, v. 26, p.27-31, 1995.

- JI, P.; MOMOL, M.T.; OLSON, S.M.; PRADHANANG, P.M.; JONES, J.B. Evaluation of thymol as biofumigant for control of bacterial wilt of tomato under field conditions. **Plant Disease**, v. 89, p.497–500, 2005.
- JUNQUEIRA, L.C.U.; JUNQUEIRA, L.M.M. 1983. Técnicas básicas de citologia e histologia. Livraria Editora Santos, 48–81.
- KLAFKE, G. M. Resistência de *R. (B.) microplus*. In:PEREIRA, M. C.; LABRUNA, M. B.; SZABÓ, M. P. J.; KLAFKE, G. M. (Org). ***Rhipicephalus (Boophilus) microplus: Biologia, Controle e Resistência***. São Paulo: Medvet, p. 81-105, 2008.
- LABRUNA, M.B.; MACHADO, R.Z.; Agentes transmitidos por carrapatos na reação neotropical. In: BARROS-BATTESTI, D.M.; ARZUA, M.; BECHARA, G.H.; (eds) **Carrapatos de importância médico veterinária da região neotropical: um guia ilustrado para identificação de espécies**. Vox/ICTTD-3/Butantan, São Paulo, p. 155-164, 2006.
- LEONARD, J. A.; WAYNE, R. K.; WHEELER, J.; VALADEZ, R.; GUILLEN, S.; C. VILA. Ancient DNA evidence for old world origin of new world dog. **Science**, v. 298, p. 1611-1613, 2002.
- MANSOUR, S.A.; MESSEHEA, S.S.; EL-GENGAIHI, S.E. Botanical biocides. 4. Mosquitocidal activity of certain *Thymus capitatus* constituents. **J Nat Toxins**, v.9, p. 49– 62, 2000.
- MARTINS, J. R. S.; FRLONG, J.; PRATA, M. C. A. **Carrapato: problema e soluções**. Juiz de Fora: Embrapa Gado de Leite, 2005. p. 65
- MARTINS, J. R. S.; LEITE, R. C. Controle de carrapatos. In: BARROS-BATTESTI, D. M.; ARZUA, M.; BECHARA, G. H. (Orgs). **Carrapatos de importância médico-veterinária da região neotropical**, São Paulo p. 145-153, 2006.
- MENDES, A.S.; DAEMON, E.; MONTEIRO, C.M.O.; MATURANO, R.; BRITO, F.C.; MASSONI, T. Acaricidal activity of thymol on larvae and nymphs of *Amblyomma cajennense* (Acari: Ixodidae). **Parasitology Research**, v.183, p. 136–139, 2011.
- MILLER, R.J.; GEORGE, J.E.; GERREIRO, F. et al. Characterization of Acaricide Resistance in *Rhipicephalus sanguineus* (Latreille) (Acari: Ixodidae) collected from the Corozal Army Veterinary Quarantine Center, Panama. **Journal Medical Entomology**, v.38, p.293-302, 2001.
- MONTEIRO, C.M.O; DAEMON, E.; CLEMENTE, M.A.; ROSA, L.S.; MATURANO, R. Acaricidal efficacy of thymol on engorged nymphs and females of *Rhipicephalus sanguineus* (Latreille, 1808) (Acari: Ixodidae). **Parasitology Research**, v. 105, p.1093–1097, 2009.
- MONTEIRO, C.M.O; DAEMON, E.; SILVA, A.M.R.; MATURANO, R.; AMARAL C.D. Acaricide and ovicide activities of thymol on engorged females and eggs of *Rhipicephalus (Boophilus) microplus* (Acari: Ixodidae). **Parasitology Research**, v. 106, p. 615–619, 2010.
- NOVELINO, A.M.S.; DAEMON, E.; SOARES, G.L.G. Evaluation of acaricide effect of thymol, menthol, salicylic acid and methyl salicylate on *Boophilus microplus* (Canestrini, 1887) (Acari: Ixodidae) larvae. **Parasitology Research**, v. 101, p. 809–811, 2007a.

NOVELINO, A. M. S.; DAEMON, E.; SOARES, G.L.G.; Avaliação da atividade repelente do timol, mentol, salicilato de metila e ácido salicílico sobre larvas de *Boophilus microplus* (Canestrini, 1887) (Acari: Ixodidae). **Arquivo Brasileiro de Medicina Veterinária e Zootecnia**, v. 59, p. 700-704, 2007b.

OLIVEIRA, P. R.; BECHARA, G. H.; CAMARGO-MATHIAS, M. I. Evaluation of cytotoxic effects of fipronil on ovaries of semi-engorged *Rhipicephalus sanguineus* (Latreille, 1806) (Acari: Ixodidae) tick female. **Food and Chemical Toxicology**, v. 46, p. 2459-2465, 2005.

OLIVEIRA, P. R.; BECHARA, G. H.; CAMARGO-MATHIAS, M. I. Evaluation of cytotoxic effects of fipronil on ovaries of semi-engorged *Rhipicephalus sanguineus* (Latreille, 1806) (Acari: Ixodidae) tick female. **Food and Chemical Toxicology**, v. 46, p. 2459-2465, 2008.

OLIVEIRA, P. R.; BECHARA, G. H.; DENARDI, S. E.; NUNES, E. T. Maria Izabel CAMARGO MATHIAS, M. B. Morphological characterization of the ovary and oocytes oocyte yolk components of the tick *Rhipicephalus sanguineus* (Latreille, 1806) (Acari: Ixodidae). **Veterinary Parasitology**, v. 191, p.315-322, 2013.

PASTER, N.; MENASHEROV, M.; RAVID, U.; JUVEN, B. Antifungal activity of oregano and thyme essential oils applied as fumigants against fungi attacking stored grain. **J. Food Prot**, v. 58, p.81–85, 1995.

PEREIRA, M. C.; LABRUNA, M. B. *Rhipicephalus (Boophilus) microplus*. In: _____; SZABÓ, M. P. J.; KLAFFKE, G. M. (Orgs). ***Rhipicephalus (Boophilus) microplus: Biologia, controle e resistência***, São Paulo: Medvet, p. 15-55, 2008.

RICARDO, A. J.; OLIVEIRA, P. R.; BECHARA, G. V.; CAMARGO-MATHIAS, M. B. Ultrastructural detection of proteins, lipids and carbohydrates in oocytes of *Amblyomma triste* (Koch, 1844) (Acari; Ixodidae) during the vitellogenesis process. *Tissue & Cell*, v. 39, p. 203-215, 2007.

ROMA, G. C.; FURQUIM, K. C. S.; BECHARA, G. H.; CAMARGO-MATHIAS, M. Permetrin-induced morphological changes in oocytes of *Rhipicephalus sanguineus* (Acari: Ixodidae) semi-engorged females. **Food and Chemical Toxicology**, v. 48, p. 825-830, 2010.

ROMA, G. C.; FURQUIM, K. C. S.; BECHARA, G. H.; CAMARGO-MATHIAS, M. I. Cytotoxic effects of permetrin in oocytes of *Rhipicephalus sanguineus* (Acari: ixodidae) fully engorged females: I. Direct or indirect action of the acaricide in germ cells? **Experimental Applied Acarology**, v. 53, p. 287-299, 2011.

SAID, A. E. A contribution to the anatomy and histology of the female reproductive system of *Amblyomma cajennense* (Acarina: Ixodidae). **Journal of the Egyptian Society of Parasitology**. Cairo, v. 22, p. 385-393, 1992.

SAITO, K. C.; BECHARA, G.H.; NUNES, E.T.; OLIVEIRA, P. R.; DENARDI, S.E.; CAMARGO-MATHIAS, M.I. 2005. Morphological, histological, and ultrastructural studies of the ovary of the tick *Boophilus microplus* (CANESTRINI, 1887) (Acari: ixodidae). **Veterinary Parasitology**, v. 129, p. 299–311

SAMPIERI, B. R.; ARNOSTI, A.; FURQUIM, K. C. S.; CHIERICE, G. O.; BECHARA, G. H.; CARVALHO, P. L. P. F.; NUNES, P. H.; CAMARGO-MATHIAS, M. I. Effect of ricinoleic acid esters from castor oil (*Ricinus communis*) on the oocyte yolk components of the tick *Rhipicephalus sanguineus* (Latreille, 1806) (Acari: Ixodidae). **Veterinary Parasitology**, v. 191, p. 315–322, 2013.

SANCHES, G. V.; BECHARA, G. H.; CAMARGO-MATHIAS, M. I. Ovary and oocyte maturation of the ticks *Amblyomma brasiliense* Aragão, 1908 (Acari: Ixodidae). **Micron, Oxford**, v. 41, p. 84-89, 2009.

SCORALIK, M.; DAEMON, E.; MONTEIRO, C.M.O.; MATURANO, R. Enhancing the acaricide effect of thymol on larvae of the cattle tick *Rhipicephalus microplus* (Acari: Ixodidae) by solubilization in ethanol. **Parasitology Research**, v.110, p.645–648, 2012.

SENRA, T.O.S.; CALMON, F.; ZERINGÓTA, V.; MONTEIRO, C. M.O.; MATURANO, R.; MATOS, R.S.; MELO, D.; GOMES, G.A.; CARVALHO, M. G.; DAEMON, E. Investigation of activity of monoterpenes and phenylpropanoids against immature stages of *Amblyomma cajennense* and *Rhipicephalus sanguineus* (Acari: Ixodidae). **Parasitology Research**, v. 112, p. 3471-3476, 2013.

SILVA, A.M.R. (2011) Atividade carrapaticida do thymol sobre larvas e ninfas de *Amblyomma cajennense* (Acari: Ixodidae) e fêmeas ingurgitadas e ovos de *Rhipicephalus (Boophilus) microplus* (Acari: Ixodidae). Dissertation, Universidade Federal de Juiz de Fora

SONENSHINE, D. E. The female reproductive system. In: _____. (Org). *Biology of ticks: Rhipicephalus appendiculatus* Neumann. Amsterdam: Swets & Zeitlinger Publishers, 1961.

TILL, W. M. A contribution to the anatomy and histology of the brown ear tick *Rhipicephalus appendiculatus*. Neuman. **Memoris of the Entomological Society of Southern Africa** v. 6, p.1-124, 1961.

VENDRAMINI, M. C. R.; CAMARGO-MATHIAS, M. I.; FARIA, A. U.; BECHARA, G. H.; OLIVEIRA, P. R.; ROMA, G. C. Cytotoxic effects of andiroba oil (*Carapa guianensis*) in reproductive system of *Rhipicephalus sanguineus* (Latreille, 1806) (Acari: Ixodidae) semi-engorged females. **Parasitology Research**, v. 111, p.1885–1894, 2012a.

VENDRAMINI, M.C. R.; CAMARGO MATHIAS, M. B.; DE FARIA, A. U.; FURQUIM, K. C. S. SOUZA, L. P.; BECHARA, G. H.; ROMA, A. C. Action of Andiroba Oil (*Carapa guianensis*) on *Rhipicephalus sanguineus* (Latreille, 1806) (Acari: Ixodidae) Semi-engorged Females: Morphophysiological Evaluation of Reproductive System. **Microscopy Research and Technique**, v. 75, p.1745–1754, 2012b.

SEÇÃO I

Determinação da susceptibilidade de larvas não ingurgitadas e fêmeas ingurgitadas de *Rhipicephalus microplus* (Acari: Ixodidae) frente a diferentes métodos de solubilização do timol

Resumo

Os métodos de solubilização interferem de maneira significativa na ação acaricida do timol. Desta forma o presente trabalho avaliou sua eficácia para fêmeas ingurgitadas e larvas não ingurgitadas de *Rhipicephalus microplus* quando diluído em DMSO 1% mais água destilada com o auxílio de uma placa aquecedora (formulação 1), diluído em soluções hidroetanólica a 50% (formulação 2), 40% (formulação 3) e 30% (formulação 4). Para fêmeas ingurgitadas foi utilizada a metodologia de teste por imersão para todos os métodos de diluição; para larvas não ingurgitadas a metodologia utilizada foi de pacote de larvas, sendo testadas as formulações 3 e 4, uma vez que as demais já haviam sido testadas anteriormente. Foram estabelecidos dois grupos controle, um tratado com água e outro com etanol 50% em ambos os experimentos. Foram feitas 10 repetições para cada tratamento os quais foram mantidas em câmara climatizada (27 ± 1 ° C e $RH > 80 \pm 10$). Para fêmeas a avaliação foi diária até a morte da última, e a mortalidade das larvas foi avaliada após 24 h. A redução mais acentuada ($p < 0,05$) no peso das massas de ovos foi observada nos tratamentos com as formulações 1, 3 e 4, sendo os valores de 0,0; 0,2 e 0,0 mg, respectivamente. Nos grupos tratados com as formulações 1 e 4 não houve postura. Na formulação 3, o percentual de controle foi de 99,3%, e nas formulações 1 e 4 chegou a 100%. A mortalidade de larvas foi de 100% em todos os tratamentos; não houve mortalidade nos grupos controle.

Palavras-chave: Carrapato dos bovinos, monoterpeno, etanol.

Abstract

The present study evaluated efficacy of thymol against engorged females and unengorged larvae of *Rhipicephalus microplus* when diluted in 1 % dimethyl sulfoxide (DMSO) (formulation 1) and diluted in hydro-ethanol solutions of 50 % (formulation 2), 40 % (formulation 3), and 30 % (formulation 4). The immersion test was used on the engorged females for all dilution methods, while the larval packet method was applied to the larvae to test formulations 3 and 4 since the other two had already been tested before. Two control groups were established in both experiments; in one, ticks were treated with 1 % DMSO, and in the other, with 50 % ethanol, with ten repetitions for each treatment. The groups were maintained at 27 ± 1 °C and $RH>80\pm 10$ %. For engorged females, the parameters weight before oviposition, egg mass weight, hatching percentage of larvae, and percentage of control were evaluated, while for larvae, percentage of mortality was evaluated. The egg mass weight of all treatments differed significantly ($p<0.05$) from the control groups; however, the reduction in egg mass weight was more accentuated ($p<0.05$) in the treatments with formulations 1, 3 and 4. The values of hatching percentage of the group treated with formulation 2 and control group were statistically similar ($p>0.05$). The group treated with formulation 2 attained the lowest percentage of control (66 %). In the other treatments, the control percentages were greater than 99 %. In larval test, the mortality was 100 % in all the treatments, and there was no mortality in the control groups.

Keywords: Tick from cattle, monoterpene, ethanol

INTRODUÇÃO

Do ponto de vista econômico, *Rhipicephalus microplus* (Canestrini, 1888) é a principal espécie de ixodídeo da região Neotropical (Martins et al. 2006) e o seu parasitismo pode causar danos diretos (espoliação sanguínea) e indiretos (transmissão de agentes patogênicos e gastos com o controle) para a bovinocultura (Furlong et al. 2004; Pereira, 2008). As perdas econômicas causadas por esse carrapato chegam a dois bilhões de dólares por ano no Brasil (Grisi et al. 2002).

O controle desse artrópode é feito principalmente com a utilização de carrapaticidas sintéticos; entretanto, o uso indiscriminado e a dependência de poucas bases químicas têm contribuído de forma significativa para a seleção de carrapatos resistentes. A má utilização dos carrapaticidas também pode levar a contaminação dos produtos de origem animal e do meio ambiente (Guimarães et al., 2001; Furlong et al., 2007; Klafke et al., 2008).

O timol é um monoterpene volátil presente em óleos essenciais de plantas das famílias Apiacea, Lamiacea e Verbenaceae e pode ser encontrado comercialmente na forma de cristais incolores com odor irritante, sendo ligeiramente solúvel em água (Farmacopéia Portuguesa VIII, 2005). De acordo com United State Food e Drug Administration (FDA), o timol é classificado como substância segura para utilização como aditivo alimentar e para aplicação em plantações de vegetais comestíveis (EPA, 1993; Ji et al. 2005), possuindo baixo risco para ecossistema devido à rápida dissipação e o baixo nível de resíduos deixados no ambiente (Hu and Coats, 2008).

Esse monoterpene apresentou atividade carrapaticida para diferentes estágios de *R. microplus* (Novelino et al., 2007; Monteiro et al., 2010), *Rhipicephalus sanguineus* (Latreille, 1806) (Daemon et al., 2009; Monteiro et al., 2009), *Amblyomma cajennense* (Fabricius, 1787) (Mendes et al., 2011) e *Dermacentor nitens* (Neumann, 1897) (Daemon et al., 2012). Sabe-se que a ação acaricida dessa substância está diretamente relacionada com o método de solubilização utilizado e estágio de desenvolvimento do carrapato (Monteiro et al., 2009; Scoralick et al., 2012). Resultados de pesquisas revelaram que o timol solubilizado em formulação hidroetanólica (50% v/v) teve sua atividade carrapaticida potencializada sobre larvas de *R. microplus* (Scoralick et al., 2012) e *R. sanguineus* (Daemon et al., 2012), quando comparado à solubilização desse monoterpene em dimetilsulfóxido (DMSO) na concentração de 1%. Entretanto, em testes preliminares utilizando as mesmas solubilizações e concentrações de timol sobre fêmeas ingurgitadas de *R. microplus* foi observado o oposto, uma vez que a solubilização hidroetanólica (50% v/v) foi menos eficaz, apresentado

resultados inferiores aos obtidos por Monteiro et al (2010) que testaram o timol em DMSO 1% sobre fêmeas ingurgitadas de *R. microplus*.

Dessa forma, o presente trabalho teve como objetivo avaliar a atividade carrapaticida do timol em diferentes formulações sobre larvas não ingurgitadas e fêmeas ingurgitadas de *R. microplus*, comparando a formulação de DMSO 1% com formulações hidroetanólicas em diferentes proporções de etanol.

MATERIAL E MÉTODOS

O experimento foi desenvolvido no Laboratório de Artrópodes Parasitos (LAP) da Universidade Federal de Juiz de Fora, Minas Gerais, Brasil. Foram utilizadas fêmeas ingurgitadas de *R. microplus* (cepa Porto Alegre) provenientes da colônia mantida através de infestações artificiais em bezerros na fazenda Experimental José Henrique Bruschi (CEJHB), da Embrapa Gado de Leite, localizado no município de Coronel Pacheco, Minas Gerais, Brasil (registro CEUA-EGL 11/2013). Os cristais de timol foram obtidos da empresa Henrifarma Químicos e Farmacêuticos Ltda, com pureza de 99,9%.

Experimento 1 - teste com fêmeas ingurgitadas (Página 31, Prancha I- A-H).

Para esse teste, foram preparadas quatro formulações de timol na concentração de 20 mg/mL (= 2%) devido a elevada eficácia do timol nessa concentração, diluído em DMSO 1%, sobre fêmeas ingurgitadas de *R. microplus* (Monteiro et al., 2010).

Formulação 1 [solubilização com aquecimento em placa aquecedora] (Mendes et al., 2011): Para o preparo dessa formulação, 200 mg de timol foram adicionados em 10 mL de solução aquosa de dimetilsulfóxido (DMSO) a 1%, em um Becker de 50 mL. Na sequência, essa solução foi aquecida com utilização de placa aquecedora a 60°C para solubilização dos cristais de timol.

Formulação 2 [solubilização sem aquecimento em etanol e água] (50% - 50%: v/v) (Scoralik et al. 2012): Nesta formulação, 200 mg de cristais de timol foram triturados com utilização de gral de porcelana e pistilo e adicionados em Becker de 50 mL contendo 5 mL de etanol. Após a dissolução do timol em etanol, foi adicionado 5 mL de água destilada.

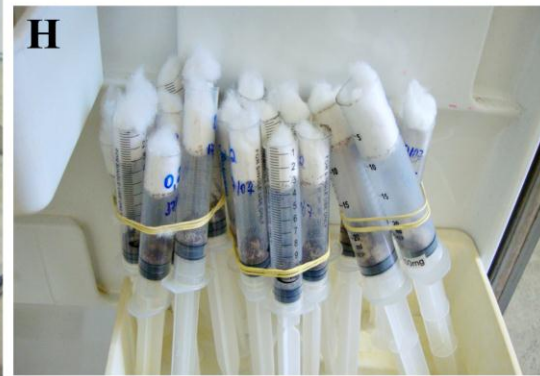


Formulação 3 e 4: Para a preparação dessas formulações foi utilizado o mesmo procedimento seguido na preparação da formulação 2, entretanto o timol foi solubilizado em etanol 40% e 30% (v/v), respectivamente.

Para a realização do experimento foi seguida a metodologia de imersão de fêmeas proposta por Drummond et al., (1973). Fêmeas ingurgitadas foram divididas em seis grupos

com pesos homogêneos ($p > 0,05$), tendo cada grupo 10 carrapatos (cada fêmea = uma repetição). Na sequência, os carrapatos de cada grupo foram imersos por cinco minutos na formulação de timol (20 mg/mL) diluído em DMSO 1% e nas soluções hidroetanólicas de 30%, 40% e 50% . Após esse tempo, as fêmeas foram retiradas das soluções e deixadas por três minutos em duas folhas de papel toalha para retirada do excesso do líquido. Após este procedimento, as fêmeas foram individualmente transferidas para placas de Petri (5,5 x 1,3 cm) devidamente identificadas. Também foram formados dois grupos controle, em que as

PRANCHA I

Fotografias A-H: Teste de imersão com fêmeas ingurgitadas de *R. microplus* como proposto por Drumond et al. (1973).



fêmeas foram imersas em DMSO 1% e em solução hidroetanólica 50% (v/v) isentas de timol. Os grupos experimentais foram mantidos em câmara climatizada a $27\pm 1^\circ\text{C}$ e UR $80\pm 10\%$, sendo que os grupos controle foram acondicionados em câmaras diferentes da utilizada para os grupos tratados com timol, para evitar possíveis interferências devido a volatilidade desse monoterpeno.

Foi feito acompanhamento diário até a morte da última fêmea. As massas de ovos produzidas por cada fêmea foram pesadas em balança analítica e acondicionadas em seringa plástica de 10 mL, com extremidade distal cortada, vedada com algodão hidrófilo e acondicionada em câmara climatizada ($27\pm 1^\circ\text{C}$ e UR $80\pm 10\%$). Foram avaliados os seguintes parâmetros biológicos: peso da fêmea ingurgitada antes da postura, peso da massa de ovos e percentual de eclosão (%EC). Estes valores foram utilizados para o cálculo do percentual de controle (Drummond et al., 1973), que é obtido através da seguinte fórmula: Percentual de controle (%C):

Percentual de controle (%C) = $(\text{RE grupo controle} - \text{RE grupo tratado}) / \text{RE grupo controle} \times 100$, sendo RE a reprodução estimada obtida pela fórmula: $\text{RE} = (\text{Peso da postura} / \text{Peso inicial}) \times \% \text{EC} \times 20.000$.

Experimento 2 – teste com larvas não ingurgitadas (Página 35, Prancha II- A-H).

Nesse experimento, foram testadas as formulações 3 e 4 com intuito de verificar a manutenção da atividade carrapaticida do timol nessas formulações sobre larvas não ingurgitadas de *R. microplus*. Foi utilizado a concentração de 10 mg/mL, devido a alta taxa de mortalidade de larvas observada para o timol nessa concentração quando diluído em DMSO 1% (Novelino et al., 2007) ou em solução hidroetanólica 50% (v/v) (Scoralik et al., 2012).

Para o teste com larvas não ingurgitadas, foi utilizada a metodologia proposta por Stone e Haydock (1962) adaptada por Monteiro et al. (2012). Neste método, aproximadamente 100 larvas foram colocadas no centro de uma folha de papel de filtro medindo 6 x 6 cm. Estas folhas foram então dobradas ao meio e as extremidades foram seladas com cliques binder e em seguida, cada um dos lados do papel foi umedecido com 90 uL das soluções a serem testadas. Três grupos foram formados, um controle (solução hidroetanólica 40%) e os tratamentos com as formulações de timol a 10,0 mg/mL diluído nas soluções hidroetanólica de 40% e 30% (v/v).

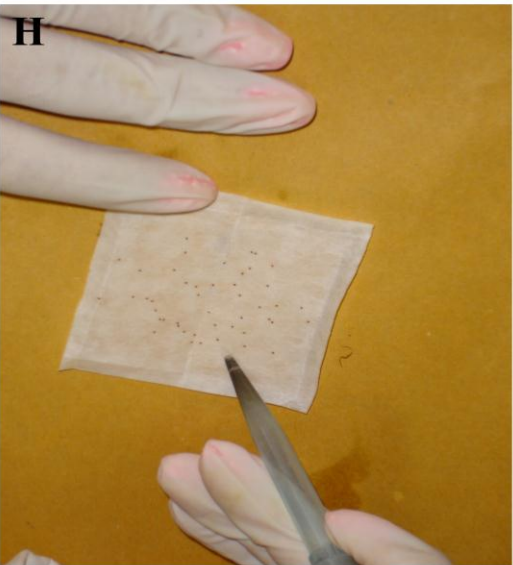



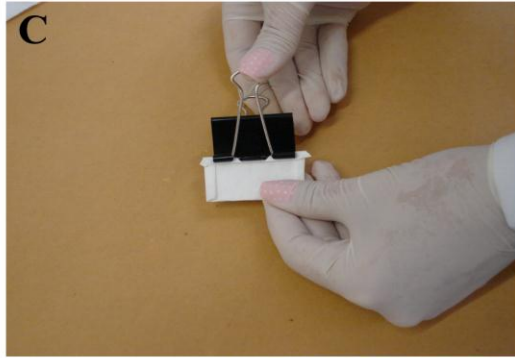


Foram feitas 10 repetições para cada tratamento e os pacotes foram mantidos em câmara climatizada ($27 \pm 1^\circ\text{C}$ e $\text{RH} > 80 \pm 10$), sendo que os grupos tratados com timol

foram mantidos numa câmara diferente da utilizada para os grupos de controle. A mortalidade das larvas foi avaliada após 24 h.

$$\text{Mortalidade (\%)} = (\text{total de larvas mortas} / \text{total de larvas}) \times 100.$$

PRANCHA II

Fotografias A-H: Teste de pacotes de larvas como proposto por Stone e Haydock (1962) adaptada por Monteiro et al. (2012).



ANÁLISES ESTATÍSTICAS

Para realização da análise estatística foi utilizado o software Biostat versão 5.0 (Ayres et al. 2007). Os dados adquiridos em porcentagem foram transformados em $\sqrt{\text{arco seno } x}$. Os valores referentes às médias de cada parâmetro de diferentes grupos foram analisados por Anova e Teste de Tukey ($P < 0,05$). No caso de distribuição não paramétrica, os valores foram comparados pelos testes Kruskal Wallis e Student Newman Keulls ($p < 0,05$).

RESULTADOS

Não foram observadas diferenças significativas ($p > 0,05$) entre as médias referentes ao peso das fêmeas antes da oviposição (mg) nos diferentes grupos ($p > 0,05$) (Tabela 1). O peso médio da massa de ovos do grupo tratado com a formulação 2 foi de 69,5 mg, diferindo significativamente ($p < 0,05$) dos grupos controles tratados com etanol 50% (144,5 mg) e com DMSO 1% (149,1 mg). (Tabela 1). Entretanto, a redução no peso da massa de ovos foi mais acentuada ($p < 0,05$) nos tratamentos com as formulações 1, 3 e 4, sendo observados valores de 0,0; 0,2 e 0,0 mg, respectivamente. (Tabela 1).

O percentual de eclosão do grupo tratado com a formulação 2 foi de 63,9%, apresentando valores estatisticamente semelhantes ($p > 0,05$) ao observado para o controle com etanol 50% (94,2%) e com DMSO a 1% (92,6%). O grupo tratado com a formulação 3 apresentou eclosão de 20% diferindo estatisticamente ($p < 0,05$) dos grupos controle (Tabela 1). Nos demais grupos, essa análise não foi realizada devido a ausência de postura nos grupos tratados com as formulações 1 e 4.

O grupo tratado com a formulação 2 apresentou o menor percentual de controle, sendo observado valor de 66% (Figura 1). No tratamento com a formulação 3, o percentual de controle foi de 99,3%, chegando a 100% nas formulações 1 e 4 (Figura 1).

No segundo experimento a mortalidade de larvas foi de 100% em todos os tratamentos e no grupo controle não houve mortalidade.

Tabela 1: Peso das fêmeas antes da postura (mg), peso da massa de ovos (mg), de fêmeas ingurgitadas e percentual de eclosão de larvas (%) de *Rhipicephalus microplus* tratadas com diferentes formulações de timol na concentração de 20 mg/ml (=2%) em condições de laboratório ($27\pm 1^\circ\text{C}$ e UR $80\pm 10\%$).

Diluições de timol	Peso das fêmeas antes da postura (mg)	Peso da massa de ovos (mg)	Percentual de eclosão (%)
Controle - etanol 50%	267,8 ^a ±6,5(10)	144,5 ^a ±26,8(10)	94,2 ^a ±3,4(10)
Controle – DMSO 1%	267,2 ^a ±36,7(10)	149,1 ^a ±21,4(10)	92,6 ^a ±12,4(10)
Formulação 1	268,4 ^a ±27,9(10)	0,0 ^c ±0,0(10)	...
Formulação 2	267,5 ^a ±26,9(10)	69,5 ^b ±60,0(10)	63,9 ^a ±42,1(07)
Formulação 3	267,3 ^a ±38,6(10)	0,3 ^c ±07.0(10)	20,0 ^a ±0,0
Formulação 4	267,3 ^a ±23,7(10)	0,0 ^c ±0.0(10)	...

Médias seguidas de letras iguais na mesma coluna não diferem estatisticamente ao nível de significância de 5% .

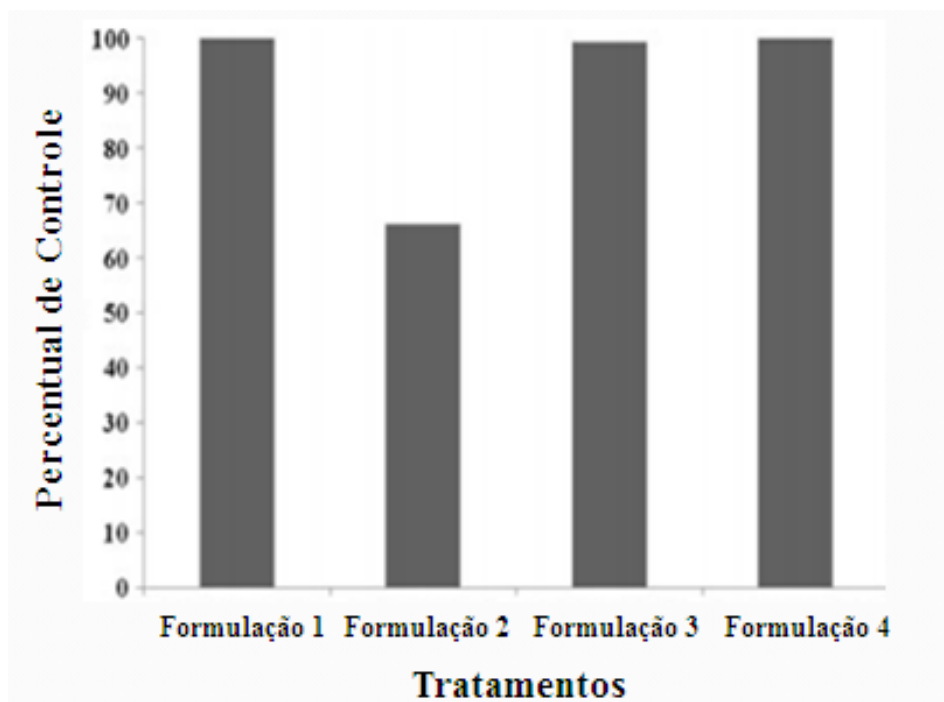


Gráfico 1: Porcentagem de controle de fêmeas ingurgitadas de *Rhipicephalus microplus* tratadas com diferentes formulações de timol na concentração de 20 mg/mL (=2 %) em condições de laboratório (27 ± 1 °C e 80 ± 10 % umidade relativa). Formulação 1- timol (20 mg/mL) em 1 % DMSO; formulação 2 - timol (20 mg/mL) em etanol 50 %; formulação 3 - timol (20 mg/mL) em etanol 40 %; e formulação 4 - timol (20 mg/mL) em etanol 30 %.

DISCUSSÃO

Artrópodes parasitos são controlados com a utilização de diferentes pesticidas que podem causar efeitos adversos, tais como ação sobre organismos não alvos, poluição ambiental, intoxicação de animais e de humanos, além de causar seleção de parasitos resistentes. A busca por produtos de origem vegetal (óleos essenciais, extratos vegetais e substâncias puras) tem aumentado consideravelmente nas últimas décadas, em tentativa de descobrir novas substâncias que possam ser utilizadas no controle desses organismos (Martinez-Velazquez et al., 2011; Ribeiro et al., 2008; Apel et al., 2009). No que diz respeito ao controle dos carrapatos dos bovinos, existe um fator agravante, que é o fenômeno de resistência à maioria dos produtos comercializados no Brasil (Furlong et al., 2007), aumentando a necessidade de encontrar novas substâncias com atividade carrapaticida para serem utilizadas no controle desse artrópode. Neste contexto o timol, que já teve sua atividade comprovada para outros invertebrados como moluscos (Ferreira et al., 2009), insetos (Mansour et al., 2000) e ácaros (Imdorf et al., 1995), tem sido apontado como um agente promissor para ser utilizado no controle de carrapatos, incluindo *R. microplus* (Novelino et al., 2007; Daemon et al., 2009; Monteiro et al., 2010).

Os resultados obtidos demonstram que as formulações 1 e 4 foram as mais eficazes sobre fêmeas ingurgitadas de *R. microplus*, sendo observados percentuais de controle de 100% nesses tratamentos. A elevada eficácia obtida com a diluição do timol em DMSO 1% (formulação 1) também foi verificada por Monteiro et. al. (2010), que observaram percentual de controle de 99% com a utilização do timol na concentração de 2% (=20 mg/mL) sobre fêmeas ingurgitadas dessa espécie. O timol diluído em DMSO 1% também apresentou atividade sobre larvas e ninfas ingurgitadas de *R. sanguineus* e *A. cajennense*, causando mortalidade de 100% dos carrapatos nos tratamentos com a concentração de 2% (=20 mg/mL). Tais fatos demonstram que essa formulação apresenta elevada atividade sobre ínstares ingurgitados desses carrapatos.

Entretanto, o timol na concentração de 2% (=20 mg/mL) diluído em DMSO 1% apresentou baixa atividade para larvas não ingurgitadas de *R. sanguineus* (Daemon et al., 2009), sendo observada morte de apenas 20% das larvas. Dessa forma, foram conduzidas pesquisas com intuito de buscar novas formas de solubilização do timol, que potencializam sua atividade sobre os ínstares não ingurgitados de carrapatos. Resultados de testes com timol diluído em solução hidroetanólica (etanol 50% v/v) evidenciaram que essa formulação potencializou a atividade do timol sobre larvas não ingurgitadas de carrapatos, sendo observada mortalidade acima de 90% para larvas não ingurgitadas de *R. microplus* (Scoralik et al. 2012) e *R. sanguineus* (Daemon et al. 2012) nas concentrações de 2.5 e 10.0 mg/mL, respectivamente. Senra et al. (2013) demonstraram que essa solubilização também apresentou atividade para ninfas não ingurgitadas de *A. cajennense* e *R. sanguineus*.

Embora essa solubilização tenha potencializado a atividade do timol sobre os ínstares não ingurgitados, o mesmo não foi verificado para os estágios ingurgitados, uma vez que testes preliminares revelaram que o timol em solubilização hidroetanólica apresentava menor atividade sobre fêmeas ingurgitadas de *R. microplus*. Tal fato foi confirmado no presente estudo, uma vez que a formulação 2 apresentou o pior desempenho, sendo observado percentual de controle 66%, enquanto nos outros tratamentos, foram observados valores superiores a 99%.

Com intuito de obter uma formulação que apresente elevada atividade tanto para ínstares ingurgitados quanto para não ingurgitados, buscou-se testar o timol em formulação hidroetanólica, com menores proporções de etanol (formulação 3 - 40% e formulação 4 - 30% v/v). Em relação aos resultados obtidos para formulação 2, as novas formulação (3 e 4) tiveram sua atividade potencializada, sendo observados percentuais de controle de 99,3% e 100%. A maior atividade nessas formulações pode estar relacionada com maior precipitação de timol sobre a cutícula das fêmeas ingurgitadas. Tal fato pode ser reforçado pelo aspecto mais oleoso do tegumento das fêmeas ingurgitadas tratados com as formulações 1, 3 e 4, fato não observado nos carrapatos tratados com a formulação 2.

Devido à variação na eficácia do timol de acordo com a forma de solubilização e estágio de desenvolvimento dos carrapatos, foi feito o teste de larvas para verificar se a elevada atividade obtida para as formulações 3 e 4 sobre fêmeas ingurgitadas seria mantida sobre larvas não ingurgitadas de *R. microplus*. Os resultados no teste de larvas evidenciaram que as duas formulações (3 e 4) apresentaram alta atividade, sendo observada mortalidade de 100% nos dois tratamentos, resultados similares aos encontrados com a utilização da mesma

concentração de timol diluídos em DMSO 1% (Novelino et al., 2007) e etanol 50% (v/v) (Scoralik et al., 2012).

Além de apresentar eficácia de 100% no teste de fêmeas e de larvas, a formulação 3 ainda tem como vantagem sobre as demais formulações hidroetanólicas o fato de utilizar menor proporção de etanol. De acordo com Spinosa et al. (2006), maiores concentrações de etanol podem aumentar o preço do produto e também são contraindicados para a pele, que pode desenvolver reações alérgicas.

Em comparação com a formulação 2, a formulação 3 se torna vantajosa por não necessitar de calor para a diluição, uma vez que o timol é uma molécula altamente volátil e o calor poderia ocasionar a perda da substância por volatilização (Daemon et al., 2012a)

A partir dos resultados pode-se concluir que a redução do etanol nas formulações potencializou a atividade carrapaticida sobre fêmeas ingurgitadas de *R. microplus*, sem que fosse afetada sua elevada atividade contra larvas não ingurgitadas desse carrapato. Além disso, fica demonstrada a necessidade de avaliação de diferentes formulações do timol e de outras substâncias de origem vegetal para que se chegue àquela mais eficaz para todas as fases do ciclo de uma determinada espécie de carrapato.

REFERÊNCIAS BIBLIOGRÁFICAS

APEL, M.A.; RIBEIRO, V.L.S.; BORDIGNON, S.A.L.; HENRIQUE, A.T.; VON POSER, G. Chemical composition and toxicity of the essential oils from Cunilasppecies (Lamiaceae) on the cattle tick *Rhipicephalus (Boophilus)microplus*. **Parasitology Research**, v. 105, p.863–868, 2009.

AYRES, M.; AYRES JUNIOR, M.; AYRES, D.L.; SANTOS, A.A.S.; Aplicações estatísticas nas áreas das ciências bio-médicas. Instituto Mamirauá, Belém, 2007.

DAEMON, E.; MONTEIRO, C.M.O.; ROSA, L.S.; CLEMENTE, M.A.; ARCOVERDE, A. Evaluation of the acaricide activity of thymol on engorged and unengorged larvae of *Rhipicephalus sanguineus*(Latreille, 1808) (Acari: Ixodidae). **Parasitology Research**, v. 105, p. 495-497, 2009.

DAEMON, E.; MATURANO, R.; MONTEIRO, C.M.O.; SCORALIK, M.G.; MASSONI, T. Acaricidal activity of hydroethanolic formulations of thymol against *Rhipicephalus sanguineus* (Acari: Ixodidae) and *Dermacentor nitens* (Acari: Ixodidae) larvae. *Vet Parasitol* 186:542–545, 2012a.

DAEMON, E.; MONTEIRO, C.M.; MATURANO, R.; SENRA, T.O.S.; CALMON, F.; FAZA, A.; PRATA, M.C.A. GEORGOPOULOS, S.L.; DE OLIVEIRA, L.F. Spectroscopic evaluation of thymol dissolved by different methods and influence on acaricidal activity against larvae of *Rhipicephalus microplus* (Acari: Ixodidae). **Parasitology Research**, v. 111, p.1901–1906, 2012b.

DRUMMOND, R.O.; ERNEST, S.E.; TREVINO, J.L.; GRADNEY, W.J.; GRAHAM, O.H. (1973) *Boophilus anulatus* and *Boophilus microplus*: laboratory tests of insecticides. **Journal Economic Entomology**, v. 66, p. 30–133, 1973.

Farmacopeia Portuguesa VIII. 2005. Lisboa, PT: INFARMED

FERREIRA, P.; SOARES, G.L.G; D'AVILA, S.; BESSA, E.C. A. (2009) The influence of caffeine and thymol on the survival, growth and reproduction of *Subulina octona* (BRUGÜIÈRE, 1789) (MOLLUSCA, SUBULINIDAE). **Brazilian Archarology Biology Technology**, v. 52(4), p.945–952, 2009.

FURLONG, J.; MARTINS, J.R.S.; PRATA, M.C.A. Controle estratégico do carrapato dos bovinos. **A Hora Veterinária**, v. 23, p.53, 2004.

FURLONG, J.; MARTINS, J.R.; PRATA, M.C.A. O carrapato dos bovinos e a resistência: temos o que comemorar (The cattle ticks and resistance: we have to celebrate)? **A Hora Veterinária**, v. 27(159), p. 1-7, 2007.

GRISI, L.; MASSARD, C.L.; MOYA-BORJA, G.E.; PEREIRA, J.B. Impacto econômico das principais ectoparasitoses em bovinos no Brasil (Economic impact of the main infestation in cattle in Brazil). **A Hora Veterinária**, v. 21(125), p. 8–10, 2002.

GUIMARÃES, J.H.; TUCCI, E.C.; BARROS-BATTESTI, D.M. (2001) Ectoparasitos de importância veterinária (Ectoparasites of veterinary importance). Plêiade/FAPESP, São Paulo

HU, D.; COATS, J. Evaluation of the environmental fate of thymol and phenethyl propionate in the laboratory. **Pest Management Science**, v. 64, p.775–779, 2008.

IMDORF, A.; KILCHENMAN, V.; BOGDANOV, S. Toxizität von thymol, campher, menthol und eucaliptol auf *Varroa jacobsoni* und *Apis mellifera* L. in labortest. **Apidologie**, v. 26, p.27–31, 1995.

JI, P.; MOMOL, M.T.; OLSON, S.M.; PRADHANANG, P.M.; JONES, J.B. Evaluation of thymol as biofumigant for control of bacterial wilt of tomato under field conditions. **Plant Disease**, v. 89, p.497–500, 2005.

KLAFKE, G.M. (2008) Resistência de *Rhipicephalus (Boophilus) microplus* aos carrapaticidas. In: Pereira MC, LABRUNA, M.B.; SZABO, M.P.J.; KLAFKE, G.M. (eds) *Rhipicephalus (Boophilus) microplus: Biologia, Controle e Resistência*. MEDVET, São Paulo, pp 81–105.

MANSOUR; S.A.; MESSEHEA, S.S.; EL-GENGAIHI, S.E. Botanical biocides. 4. Mosquitocidal activity of certain *Thymus capitatus* constituents. **Journal Natural Toxins**, v. 9, p.49–62, 2000.

MARTINEZ-VELAZQUES, M.; ROSARIO-CRUZ, R.; CASTILLO-HERRERA, G.; FLORESFERNANDEZ, J.M.; ALVAREZ, A.H.; LUGO-CERVANTES, E. Acaricidal effect of essential oils from *Lippia graveolens* (Lamiales: Lamiaceae), *Rosmarinus officinalis* (Lamiales: Lamiaceae), and *Allium sativum* (Liliales: Liliaceae) against *Rhipicephalus (Boophilus) microplus* (Acari: Ixodidae). **Journal Medical Entomology**, v. 48, p.822–827, 2011.

MARTINS, J.R.S.; LEITE, R.C. Controle de carrapatos. In: Barros-Battesti DM, Arzua M, Bechara GH (eds) *Carrapatos de importância médico-veterinária da região neotropical*, São Paulo, p 145–153, 2006.

MENDES, A.S.; DAEMON, E.; MONTEIRO, C.M.O.; MATURANO, R.; BRITO, F.C.; MASSONI, T. Acaricidal activity of thymol on larvae and nymphs of *Amblyomma cajennense* (Acari: Ixodidae). **Veterinary Parasitology**, v. 183, p.136–139, 2011.

MONTEIRO, C.M.O.; DAEMON, E.; CLEMENTE, M.A.; ROSA, L.S.; MATURANO, R. Acaricidal efficacy of thymol on engorged nymphs and females of *Rhipicephalus sanguineus* (Latreille, 1808) (Acari: Ixodidae). **Parasitology Research**, v. 105, p.1093–1097, 2009.

MONTEIRO, C.M.O.; DAEMON, E.; SILVA, A.M.R.; MATURANO, R.; AMARAL C.D. Acaricide and ovicide activities of thymol on engorged females and eggs of *Rhipicephalus (Boophilus) microplus* (Acari: Ixodidae). **Parasitology Research**, v. 106, p. 615–619, 2010.

MONTEIRO, C.M.O.; MATURANO, R.; DAEMON, E.; CATUNDA-JUNIOR, F.E.A.; CALMON, F.; SENRA, T.O.S.; FAZA, A.; CARVALHO, M.G.; (2012) Acaricidal activity

of eugenol on *Rhipicephalus microplus* (Acari: Ixodidae) and *Dermacentor nitens* (Acari: Ixodidae) larvae. **Parasitology Research**, v. 111, p. 1295-1300, 2012.

NOVELINO, A.M.S.; DAEMON, E.; SOARES, G.L.G.; 2007) Evaluation of acaricide effect of thymol, menthol, salicylic acid and methyl salicylate on *Boophilus microplus* (Canestrini, 1887) (Acari: Ixodidae) larvae. **Parasitology Research**, v. 101, p.809-811, 2007.

PEREIRA, M.C. (2008) Introdução. In: PEREIRA, M.C.; LABRUNA, M.B.; SZABO, M.P.J.; KLAFKE, G.M. (eds) *Rhipicephalus (Boophilus) microplus*: Biologia, controle e resistência. MEDVET, São Paulo, pp 1–5 USEPA (1993) United States Environmental Protection Agency, Office of Prevention Pesticide and Toxic

RIBEIRO, V.L.S.; ROLIM, V.; BORDIGNON, S.; HENRIQUES, A.T.; DORNELES, G.G.; LIMBERGER, R.P.; POSER, G.V. Chemical composition and larvicidal properties of the essential oils from *Drimys brasiliensis* Miers (Winteraceae) on the cattle tick *Rhipicephalus (Boophilus) microplus* and the brown dog tick *Rhipicephalus sanguineus*. **Parasitology Research**, v. 102, p.531–535, 2008.

SCORALIK, M.; DAEMON, E.; MONTEIRO, C.M.O.; MATURANO, R. Enhancing the acaricide effect of thymol on larvae of the cattle tick *Rhipicephalus microplus* (Acari: Ixodidae) by solubilization in ethanol. **Parasitology Research**, v.110, p.645–648, 2012.

SENRA, T.O.S.; CALMON, F.; ZERINGÓTA, V.; MONTEIRO, C. M.O.; MATURANO, R.; MATOS, R.S.; MELO, D.; GOMES, G.A.; CARVALHO, M. G.; DAEMON, E. Investigation of activity of monoterpenes and phenylpropanoids against immature stages of *Amblyomma cajennense* and *Rhipicephalus sanguineus* (Acari: Ixodidae). **Parasitology Research**, v. 112, p. 3471-3476, 2013.

SPINOSA, H.S.; GÓRNIK, S.L.; BERNARDI, M.M. Farmacologia aplicada à medicina veterinária, 4th edn. Guanabara Koogan, Rio de Janeiro Stone BF, Haydock KP (1962) A method for measuring the acaricide susceptibility of the cattle *Boophilus microplus* (Canestrini). **Bull Entomology Research**, v. 53, p.563-578, 2006.

Substances Program. Thymol R.E.D Facts. Available:<http://www.epa.gov/oppsrrd1/REDS/factsheets/3143fact.pdf>. Accessed April 16, 201

SEÇÃO II

Estudo histopatológico de ovários de carrapatos *Rhipicephalus sanguineus* (Acari: Ixodidae) com seis dias de alimentação expostos a diferentes concentrações de timol

Resumo

O timol é um monoterpeneo que já teve sua ação carrapaticida comprovada para várias espécies de carrapatos. Essa substância é capaz de levar estes ectoparasitos a morte, assim como reduzir a postura de ovos e o índice de eclosão de larvas. No entanto, ainda não se têm dados a respeito da ação dessa substância na morfofisiologia dos ovários de carrapatos. Desta forma, o objetivo deste trabalho foi o de avaliar as alterações morfofisiológicas deste princípio ativo em ovários de carrapatos *R. sanguineus* com seis dias de alimentação por meio da aplicação de técnicas morfohistoquímicas. Para desenvolver o estudo 50 fêmeas com seis dias de alimentação foram divididas em cinco grupos e submetidas ao teste de imersão em soluções de timol nas concentrações: III) 1,25 mg/mL, IV) 2,25 mg/mL e V) 5,0 mg/mL. Também foram formados dois grupos controle, um tratado com água destilada e outro com etanol 30%. Os grupos experimentais foram mantidos em câmara climatizada ($27\pm 1^{\circ}\text{C}$ e UR $80\pm 10\%$) por cinco dias e após esse período foram aplicadas as técnicas morfológica (hematoxilina/eosina) e histoquímica (von Kossa), os ovários foram removidos e processados conforme rotina histológica. Os resultados morfológicos evidenciaram a presença de extensos vacúolos nas células germinativas em diferentes estágios, invaginações que representam deformações na membrana coriônica. A partir dos resultados obtidos neste estudo concluiu-se que o timol interferiu no desenvolvimento dos ovócitos os quais passaram a apresentar características de degeneração, sendo que a concentração que mais afetou o desenvolvimento do ponto de vista morfológico foi a de 5,0 mg/mL. Além disso, o timol também alterou o teor de cálcio dos grânulos de vitelo, que de maneira geral apresentaram marcação mais intensa para este elemento.

Palavras – chaves: Histologia, Histoquímica, carrapato-vermelho-do cão, monoterpeneo.

Abstract

Thymol is a monoterpene with proven acaricidal action against various tick species. However, there are no data available on the histopathological changes it causes in the ovaries of these arthropods. Therefore, the objective of this study was to assess the histopathological and histochemical effects of thymol on the ovaries of partially engorged females of *R. sanguineus* with six days of feeding. For this purpose, 50 females were divided into three treated groups and submitted to the immersion test in thymol solutions at concentrations of 1.25, 2.25 and 5.0 mg/mL. Two control groups were also formed, one treated with distilled water and the other with 30% ethanol. The ticks were then kept in a climate-controlled chamber at 27 ± 1 °C and RH $80\pm 10\%$ for five days. After this period, the ovaries were removed and $3\mu\text{m}$ sections were prepared, stained with hematoxylin/eosin, for histological and histochemical study. The same procedure was followed for detection of calcium, by the technique of Von Kossa. The histological results showed that thymol is able to act directly on the reproductive system of *R. sanguineus* females, causing vacuoles in the cytoplasm of germinative cells at different stages, invaginations in the limiting and chorionic membranes and damage to the germinal vesicle. In the histochemical analysis, the groups treated with thymol reacted more positively to the presence of calcium in relation to the control groups. It can therefore be concluded that thymol has deleterious effects on partially engorged *R. sanguineus* females.

Key - words: Histology, Histochemistry, tick-red-dog, monoterpene

INTRODUÇÃO

O carrapato *Rhipicephalus sanguineus* (Latreille, 1806) (Acari: Ixodidae), é conhecido popularmente como carrapato vermelho do cão. Esta espécie apresenta ampla distribuição geográfica, tendo grande importância medico-veterinária, podendo ser vetor dos agentes etiológicos da babesiose e da erliquiose canina. No Brasil, esta espécie é considerada potencial vetor da bactéria *Rickettsia rickettsii*, agente etiológico da febre maculosa, uma vez que esta já foi isolada de amostras deste ixodídeo, o que somado ao fato de registros de parasitismo de *R. sanguineus* em humanos poderia sugerir que este carrapato atuaria como vetor de transmissão da mesma (GUGLIELMONE et al. 2006; DANTAS-TORRES et al. 2008, Gazeta et al., 2010).

O controle deste carrapato é realizado por meio do uso de carrapaticidas sintéticos compostos por diferentes bases químicas disponíveis no mercado, mas a utilização sem critérios adequados e de forma indiscriminada tem ocasionado a seleção de indivíduos resistentes (MILLER et al., 2001; MARTINS et al., 2006). Somados aos problemas com resistência, existe uma demanda pela busca de produtos com maior biossegurança, que apresentem menor toxicidade para os animais e para o ambiente (CHAGAS, 2004). Neste contexto, os produtos de origem natural têm-se destacado como promissora alternativa para o controle de carrapatos e de outros artrópodes praga, pois possuem alta seletividade, grande viabilidade econômica e baixo impacto ambiental (CHAGAS, 2004).

Dentre as substâncias de origem vegetal estudadas para o controle de pragas, destaca-se o timol (= 5 metil – 2 isopropil – 1- fenol), que é um monoterpene refringente, volátil, encontrado em plantas das famílias Lamiaceae e Apiaceae, que já teve sua atividade acaricida, bactericida, inseticida, fungicida e moluscicida evidenciada por diferentes autores (IMDORF et al., 1995; PASTEUR et al., 1995; MANSUR et al., 2000; JI et al., 2005; CALVET et al., 2005; FERREIRA et al., 2005). Com relação a carrapatos, a atividade carrapaticida do timol já foi demonstrada para larvas ingurgitadas e não ingurgitadas e fêmeas ingurgitadas de *R. microplus* (Canestrini, 1888) (MONTEIRO et al., 2010; DAEMON et al., 2012), larvas e ninfas ingurgitadas e não ingurgitadas de *R. sanguineus* e *Amblyomma cajennense* (Fabricius, 1787) (DAEMON et al., 2009; MONTEIRO et al., 2009; MENDES et al., 2011; DAEMON et al., 2012a; SENRA et al., 2013) e larvas não ingurgitadas de *Dermacentor nitens* (Neumann, 1897) (DAEMON et al., 2012a).

Técnicas histológicas e histoquímicas tem representado importante ferramenta para auxiliar a busca por novas alternativas de controle de carrapatos, uma vez que permitem melhor compreensão da morfofisiologia desses artrópodes e, como consequência, melhor conhecimento da sua biologia, possibilitando a avaliação dos efeitos de compostos acaricidas sintéticos e naturais em nível celular e tecidual (CAMARGO-MATHIAS, 2012).

Estudos sobre o efeito de carrapaticidas sintéticos no sistema reprodutor feminino de carrapatos (OLIVEIRA et al., 2008; OLIVEIRA et al., 2009; ROMA et al., 2010; ROMA et al., 2011) têm sido realizados, permitindo maior compreensão sobre as alterações histopatológicas que essas substâncias ocasionam nesse sistema. Entretanto, são ainda escassos os estudos que abordam o uso de produtos de origem vegetal (DERNARDI et al., 2010; DERNARDI et al., 2011; ARNOSTI et al., 2011; VENDRAMINI et al., 2012; SAMPIERI et al., 2013a; SAMPIERI et al., 2013b;), não havendo avaliações a respeito do efeito de monoterpenos, como o timol.

O sistema reprodutor apresenta fundamental importância para o sucesso reprodutivo das espécies (OLIVEIRA et al., 2008) e as interferências de uma determinada substância nesse sistema, causadoras de efeitos tóxicos nas células germinativas, são de grande relevância quando se busca o controle de um parasito, pois ocasionam queda na taxa de reprodução, reduzindo o número de indivíduos na geração seguinte. Dessa forma, o objetivo deste estudo foi o de avaliar os efeitos histopatológicos causados pelo timol (em diferentes concentrações) nos ovários de carrapatos *R. sanguineus* com seis de alimentação.

MATERIAL E MÉTODOS

Obtenção das fêmeas de *Rhipicephalus sanguineus*

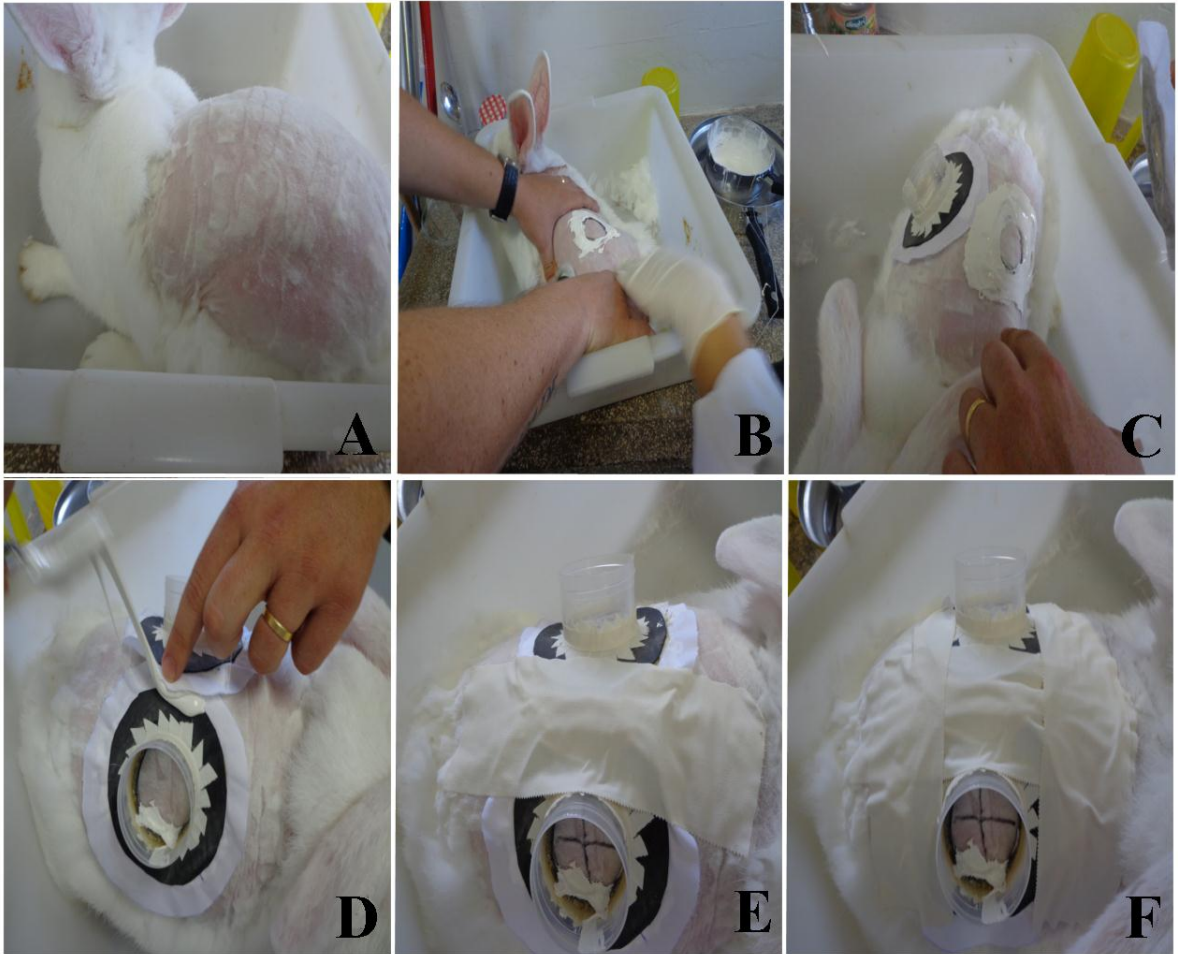
Foram utilizados carrapatos provenientes de colônia do Laboratório de Artrópodes Parasitos da Universidade Federal de Juiz de Fora, Minas Gerais, Brasil, obtida através da coleta de cães naturalmente infestados, no município de Juiz de Fora e mantida por meio de infestações artificiais em coelhos. Para obtenção das fêmeas com seis dias de alimentação, os espécimes foram alimentados por meio de infestações artificiais em dois coelhos Nova Zelândia Brancos segundo metodologia descrita por Bechara et al. (1995) (Página 48, A-F Prancha III) no Brazilian Central of Studies on Ticks Morphology (BCSTM), no Instituto de Biociências da UNESP de Rio Claro,, São Paulo, Brasil.

Nesse processo, 20 machos e 40 fêmeas foram colocados no interior de cada câmara de alimentação (duas em cada coelho) (Página 76, Prancha VII A-O) que foi dividida em quadrantes por meio de marcação com caneta de retro projetor para permitir a observação da área de fixação das fêmeas no dorso do animal. Oito horas após a liberação dos carrapatos no interior da câmara foi realizada a primeira observação da área de fixação das fêmeas no dorso do hospedeiro. As observações posteriores foram realizadas a cada três horas até o 6º dia de ingurgitamento.

Ao final deste período as fêmeas foram removidas dos hospedeiros com a utilização de pinças, foram lavadas em água destilada e em seguida submetidas ao teste de imersão.

PRANCHA III

Fotografias A-F: Infestações artificiais em coelhos Nova Zelândia Brancos como descrito por Bechara et al. (1995).



Preparação das formulações de timol e teste de imersão com fêmeas de *Rhipicephalus sanguineus*

Cristais de timol foram obtidos da empresa Henrifarma Químicos e Farmacêuticos Ltda (São Paulo, SP, Brasil), com pureza de 99,9%. As concentrações utilizadas neste estudo foram definidas com base em testes previamente realizados por Senra et al. (2013) com ninfas não ingurgitadas de *R. sanguineus*. O método de solubilização dos cristais de timol foi baseado em estudos realizados por Matos et al. (2013) em que o timol foi diluído em etanol 30% (etanol e água v/v).

Para a realização do experimento foi seguida a metodologia de imersão de fêmeas, proposta por Drummond et al. (1973). Fêmeas ingurgitadas foram divididas em cinco grupos, tendo cada grupo 10 indivíduos. Na sequência, as fêmeas de cada grupo foram imersas por cinco minutos nas soluções de timol nas concentrações de 1,25; 2,5 e 5,0 mg/mL, sendo considerada cada concentração como um tratamento. Também foram formados dois grupos controle, em que as fêmeas foram imersas em água destilada e em etanol 30% (v/v). Após a imersão, as fêmeas foram retiradas da solução e colocadas por três minutos sobre duas folhas de papel toalha para eliminação do excesso do líquido. Em seguida foram individualmente transferidas para placas de Petri (5,5 X 1,3 cm) devidamente identificadas e mantidas em câmara climatizada Eletrolab El 202 BOD (Biological Oxygen Demand) a $27\pm 1^{\circ}\text{C}$ e UR $80\pm 10\%$ por cinco dias. Os grupos controle foram acondicionados em câmaras diferentes da utilizada para os grupos tratados com timol para evitar possíveis interferências devido a volatilidade desse monoterpeneo.

Histologia e Histoquímica

Após os cinco dias, os ovários de todas os indivíduos foram retirados pela técnica descrita por Edwards et al. (2009) e fixados em paraformaldeído a 4%, desidratados em séries crescentes de etanol (70, 80, 90, 95 e 100%) a intervalos de 15 minutos. A embebição e a inclusão foram realizadas com historesina Leica. Secções com $3\mu\text{m}$ de espessura foram depositadas em lâminas de vidro e coradas com hematoxilina-eosina (HE); o mesmo procedimento foi adotado para a realização da técnica de von Kossa (para detecção de cálcio) de acordo com Junqueira e Junqueira (1983). Então as lâminas foram secas ao ar, montadas com bálsamo do Canadá e os resultados fotodocumentados no Laboratório de

Histologia do Departamento de Biologia do Instituto de Biociências, UNESP, Rio Claro, SP, Brasil.

RESULTADOS

Técnica da hematoxilina/eosina

Grupo Controle I (exposição apenas a água destilada)

Os resultados obtidos dessa exposição foram semelhantes ao que se encontra normalmente descrito na literatura disponível para ovócitos dessa espécie. Para efeito de comparação faz-se a descrição da morfologia de cada tipo de ovócito observado em condições normais:

Ovócitos I: Pequenos com forma variando de arredondada a elíptica, vesícula germinal bem evidente, ocupando grande parte do citoplasma e abrigando um nucléolo no seu interior. O citoplasma tem aspecto homogêneo, isto é, não possui grânulos (Página 55, Prancha IV-A).

Ovócitos II: Maiores que os I, com forma elíptica e já apresentando no citoplasma pequenos grânulos de vitelo. A vesícula germinal não é observada, porém observa-se que ao redor do ovócito há uma marcação mais positiva indicando o início de deposição do cório (Página 55, Prancha IV-B).

Ovócitos III: Maiores do que aqueles em estágios anteriores; a vesícula germinal pode ser parcialmente observada voltada para o polo onde se encontra o pedicelo (Página 55, Prancha IV-C).

Ovócitos IV: São maiores do que aqueles em estágio III, podendo-se observar no seu citoplasma grande quantidade de grânulos de vitelo com tamanho maior em comparação aos estágios descritos anteriormente, o que impossibilita a observação da vesícula germinal. Neste estágio de desenvolvimento do ovócito o córion já está em estágio avançado de deposição (Página 55, Prancha IV-D).

Ovócito V: São as maiores células germinativas, com forma arredonda, vesícula germinal não sendo mais observada e citoplasma totalmente preenchido com grandes grânulos de vitelo. O córion já está totalmente depositado (Página 55, Prancha IV-E).

Grupo Controle II (exposto ao etanol 30%)

Os resultados deste tratamento mostraram modificações em relação ao Grupo controle I somente para os ovócitos em estágios I e II.

Ovócitos I: Perdem a forma arredondada ou elíptica passando a irregulares. O citoplasma já apresenta vacuolização principalmente ao redor da vesícula germinal. Ao contrário do que se observa na exposição à água, nesses ovócitos é possível observar pequenos vacúolos citoplasmáticos (Página 55, Prancha IV-F).

Ovócitos II: Maiores que os I, com formato elíptico ou irregular e presença de pequenos vacúolos no citoplasma, sendo possível observar a vesícula germinal também com vacuolização ao seu redor, bem como no restante do citoplasma do ovócito. O limite celular apresenta invaginações principalmente na região próxima ao contato com o pedicelo (Página 55, Prancha IV-G).

Ovócitos III, IV e V: Nestas células não foram observadas grandes modificações quando comparadas as do grupo controle 1 (Página 55, Prancha IV-H-J).

Grupo III (exposição ao timol na concentração de 1,25 mg/mL)

As fêmeas de *R. sanguineus* expostas ao timol na concentração de 1,25 mg/mL apresentam ovócitos com alterações em todos os estágios, quando comparadas as aquelas dos grupos controle. Em relação as exposições às maiores concentrações (2,5 mg/mL e 5,0 mg/mL) os danos observados foram menos intensos (Página 59, Prancha V-A-O).

Ovócitos I: Apresentam aparente redução no tamanho e morfologia irregular (Página 59, Prancha V-A).

Ovócitos II: Além da alteração na forma original há intensificação e aumento de vacúolos principalmente na região periférica e naquela que faz contato com as células do pedicelo (Página 59, Prancha V-B).

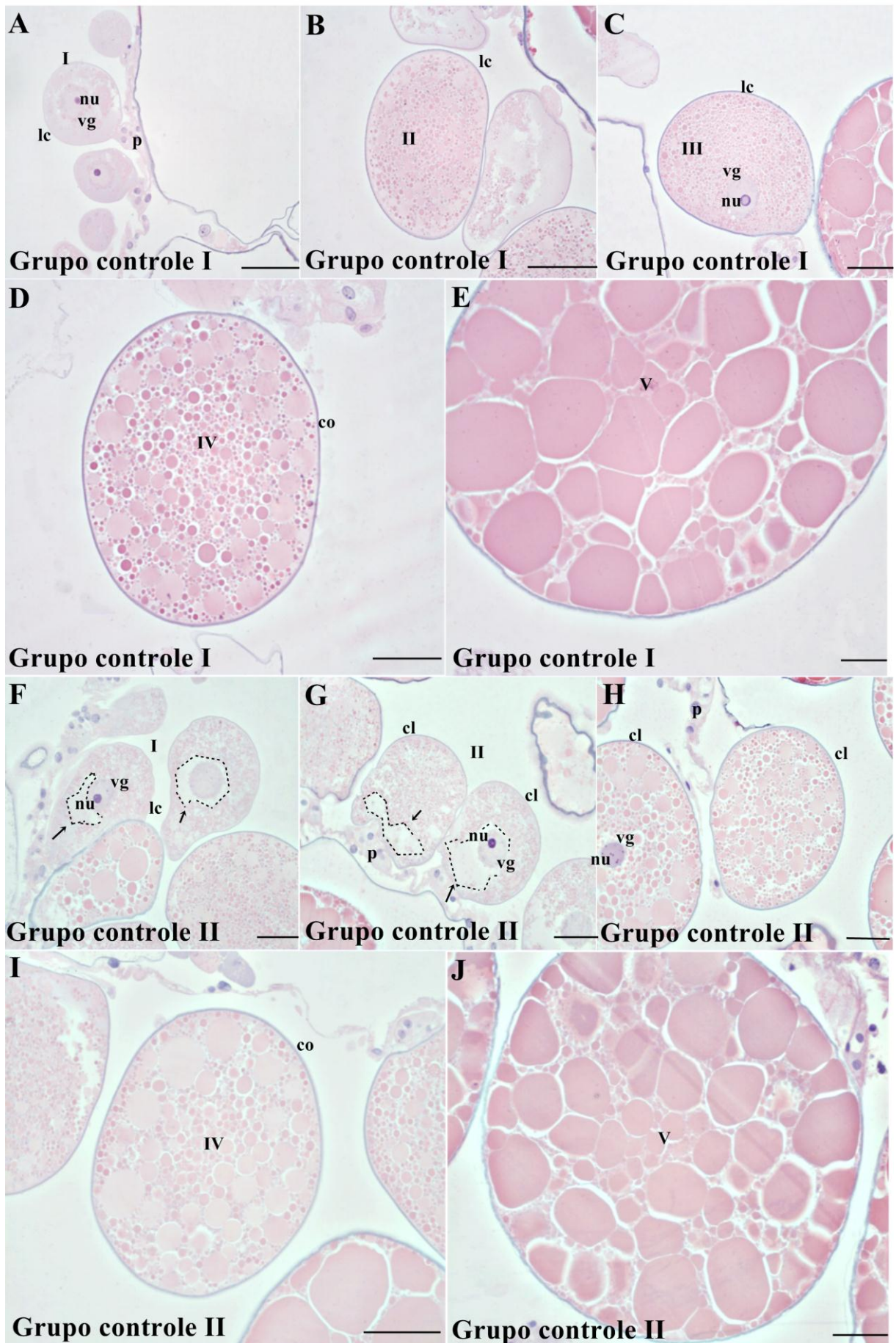
Ovócitos III: Observa-se nesse estágio intensificação da presença de vacúolos observados principalmente no polo onde o ovócito faz contato com o pedicelo. Os granulos vitelínicos parecem sofrer redução no tamanho (Página 59, Prancha V-C).

Ovócitos IV: Perdem a sua forma original e apresentam grânulos de vitelo muito maiores do que aqueles observados nos outros tratamentos. Pequenas invaginações podem ser vistas no limite celular (Página 59, Prancha V-D).

Ovócitos V: Nestes ovócitos não foram observadas alterações com relação aos outros tratamentos (Página 59, Prancha V-E).

PRANCHA IV

Fotografias A-J: Cortes histológicos de ovócitos de *Rhipicephalus sanguineus* ovócitos corados com hematoxilina e eosina (HE). (A-E) Detalhes de ovócitos I-V do grupo controle I expostos a água destilada. (F-J) Detalhes de ovócitos I-V do grupo controle expostos a etanol 30%. I = ovócitos em estágio I, II = ovócitos em estágio II, III = ovócitos em estágio III, IV = ovócitos em estágio IV, V = ovócitos em estágio V. lc- limite celular, co-córion, vg- vesícula germinal, nu-nucleolos, p. pedicelo, v-vacuoles. ---- = large vacuoles → = vacuolos ao redor da vesícula germinal. Barras: A-J = 50µm.



Grupo IV: (exposição ao timol na concentração de 2,5 mg/mL)

As fêmeas expostas a concentração de 2,5 mg/mL apresentam alterações morfológicas mais intensas do aquelas observadas no grupo anterior.

Ovócitos I: Total perda da forma original arredondada, assumindo a forma alongada. O citoplasma apresenta vacuolização e a vesícula germinal mostra cromatina condensada na região periférica interna do seu envoltório, sendo possível observar vacúolos no citoplasma (Página 59, Prancha V-F).

Ovócitos II: Há presença de vacúolos na região periférica e na região próxima a vesícula germinal; a granulação do vitelo está diminuída e o limite celular apresenta dobras que alteram a morfologia da célula (Página 59, Prancha V-G).

Ovócitos III: Observa-se invaginações no limite celular e a forma do ovócito parece não sofrer grandes alterações (Página 59, Prancha V-H).

Ovócitos IV: A célula perde sua forma original e apresenta limite celular com grandes dobras. O citoplasma apresenta vacúolos e há marcação heterogênea dos grânulos de vitelo, resultado da aplicação dos corantes histológicos sugerindo que esses grânulos tenham sofrido alteração do seu conteúdo (Página 59, Prancha V-I).

Ovócitos V: A célula apresenta grande quantidade de dobras no seu envoltório, bem como existe maior positividade do corante na região de contato membrana/citoplasma do ovócito, sugerindo que tenha havido mudança na estrutura periférica da célula. Os grânulos de vitelo parecem estar sofrendo processo de fusão, deixando entre eles alguns espaços que sugerem a formação de vacúolos (Página 59, Prancha V-J).

Grupo V (exposição ao timol na concentração de 5,0 mg/mL)

Os ovócitos das fêmeas expostas a esta concentração, quando comparadas com aquelas dos grupos controles e grupos expostos as menores concentrações de timol, apresentam mudanças morfológicas mais acentuadas.

Ovócitos I: Perda da forma original, citoplasma com granulação mais grosseira, vacúolos na região em que o ovócito se conecta com o pedicelo e também na área periférica a vesícula germinal (Página 59, Prancha V-K).

Ovócitos II: Forma totalmente irregular e extensa vacuolização citoplasmática (Página 59, Prancha V-L).

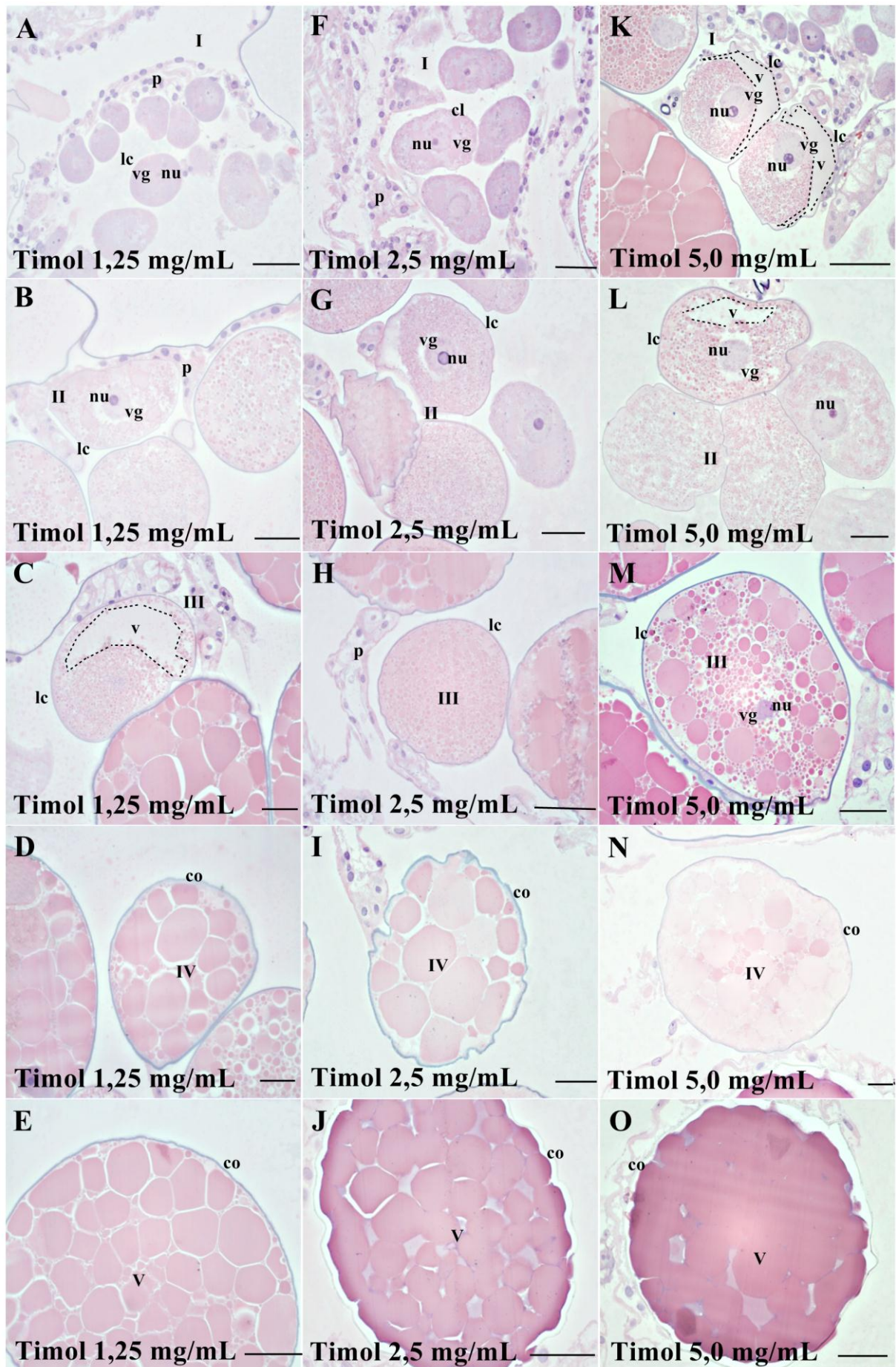
Ovócitos III: Início de vacuolização na periferia do ovócito e leves invaginações na membrana coriônica (Página 59, Prancha V-M).

Ovócitos IV: As alterações observadas nesse estágio são semelhantes aquelas observadas para essas células no tratamento anterior (Página 59, Prancha V-N).

Ovócitos V: Perda do limite dos grânulos de vitelo, resultado do rompimento destes, alteração esta que torna o vitelo uma massa amorfa, apenas interrompida em alguns locais por pequenos e raros espaços basofílicos. A membrana coriônica continua apresentando irregularidades em toda extensão (Página 59, Prancha V-O).

PRANCHA V

Fotografias: (A-E) Detalhes de ovócitos I-V expostos a timol 1,25 mg/mL. (F-J) Detalhes de ovócitos I-V expostos a timol 2,5 mg/mL, (K-O) Detalhes de ovócitos I-V expostos a timol 5.0 mg/mL. I = ovócitos em estágio I, II = ovócitos em estágio II, III = ovócitos em estágio III, IV = ovócitos em estágio IV, V = ovócitos em estágio V. lc- limite celular, co-córion, vg-vesícula germinal, nu-nucleolos, p. pedicelo, v-vacuoles. ---- = large vacuoles → = vacuolos ao redor da vesícula germinal. Barras: A-J = 50µm.



Técnica de von Kossa (para a detecção de cálcio)

Detecção de Cálcio

Para os resultados histoquímicos da detecção de cálcio nos ovócitos, foram destacadas apenas as características que ficaram mais evidentes em cada estágio:

Ovócitos I: Estas células parecem sofrer aumento na quantidade de cuja marcação que varia de fraca quando expostas a água e a etanol 30% (Página 63, Prancha VI-A,F) até medianamente positiva nas exposições ao timol 1,25 mg/mL; 2,5 mg/mL 5,0 ml/mL (Página 64, Prancha VII- A, F, K).

Ovócitos II: Nos grupos em que os ovócitos foram expostos a água e ao etanol (Página 63, Prancha VI-B,G), os grânulos citoplasmáticos estão fracamente positivos, diferindo do que se observa nos grupos expostos ao timol nas áreas onde não existem vacúolos, onde a marcação é medianamente positiva (Página 65, Prancha VII-B,G,L).

Ovócitos III: Assim como nos estágios anteriores os grupos controles água e etanol estão fracamente positivos (Página 63, Prancha VI-C, H). O citoplasma dos ovócitos submetidos ao tratamento com o timol na concentração 1,25 mg/mL apresenta fina granulação medianamente positiva nas regiões onde não há vacuolização (Página 65, Prancha VII-C), semelhante ao tratamento com a concentração de 2,5 mg/mL, onde os grânulos estão moderadamente positivos e maiores (Página 65, Prancha VII-H) do que os observados na concentração de 1,25 mg/mL (Página 65, Prancha VII-C).

No tratamento com a concentração de 5,0 mg/mL, nas áreas onde não são observados vacúolos os grânulos são fracamente positivos e parecem ter seu tamanho reduzido (Página 64, Prancha VII-M).

Ovócitos IV: Estas células nos grupos controle submetidos à água e etanol (Página 63, Prancha VI-D, I) estão fracamente positivas para a presença de cálcio. Na exposição ao timol na concentração de 1,25 mg/mL pode-se observar média positividade (Página 65, Prancha VII-D) não diferindo dos tratamentos com as concentrações de 2,5 mg/mL e 5,0 mg/mL que apresentaram grânulos medianamente positivos para a presença deste elemento (Página 65, Prancha VII-I, N).

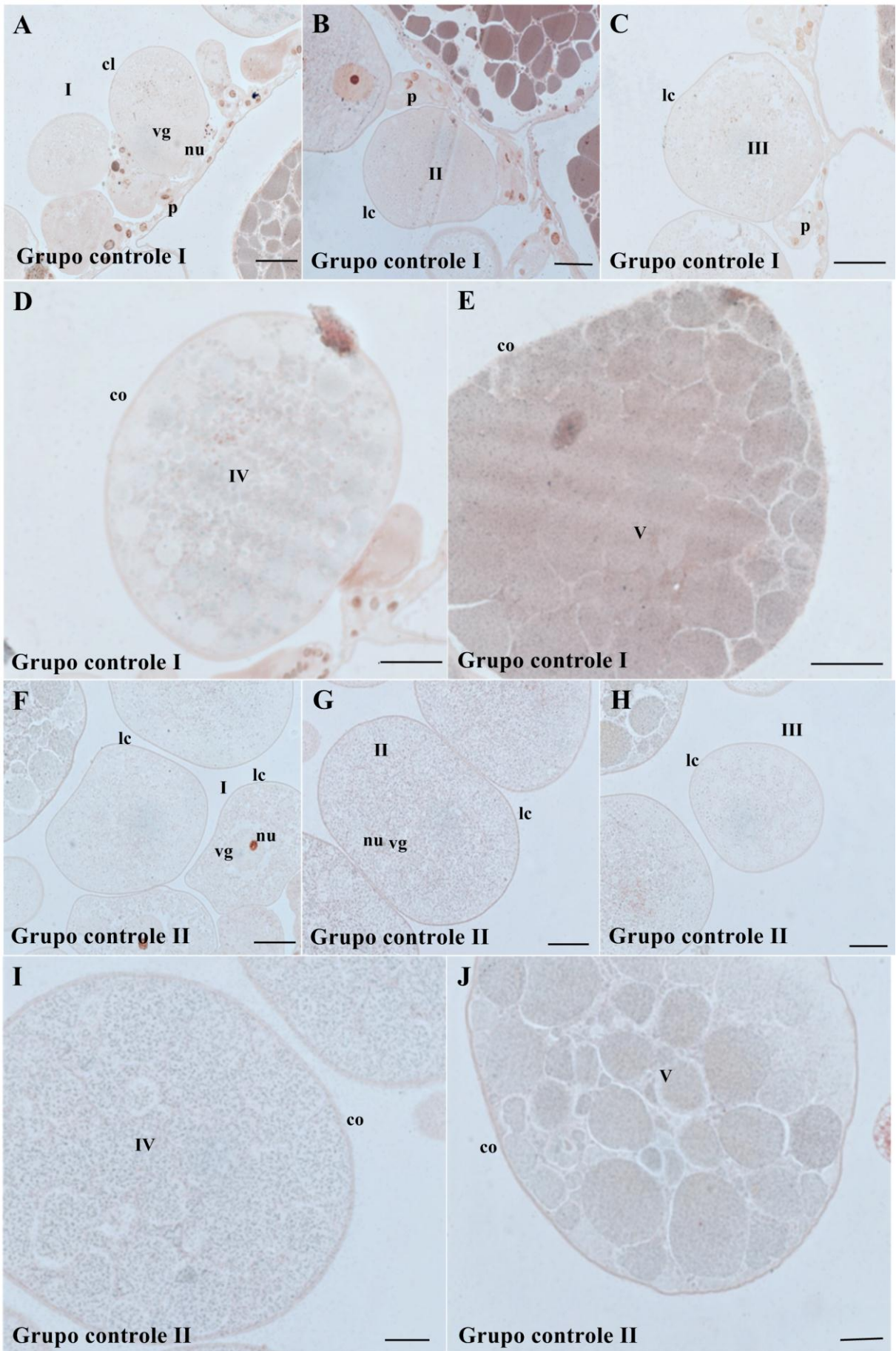
Ovócitos V: Na fase final de desenvolvimento o citoplasma dos ovócitos do grupo controle água apresentam grânulos fortemente positivos para a presença de cálcio, diferindo do citoplasma das células do grupo controle etanol que possui grânulos medianamente positivos assim como os grupos tymol 1,25 mg/mL e 5,0 mg/mL. Os grânulos de vitelo das células do

grupo 2,5 mg/mL apresentaram forte marcação para a presença de cálcio neste estágio. (Página 65, Prancha VII-E,J,O).

Para melhor análise dos resultados histoquímicos os mesmos estão resumidos na Tabela 2.

PRANCHA VI

Fotografias: (A-E) Os cortes histológicos dos oócitos *Rhipicephalus sanguineus* corados com técnicas de coloração de von kossa. (A-E) Detalhe dos ovócitos I-V do grupo de controle I tratados com água destilada. (F-J) Detalhe da ovócitos I-V do grupo de controle 2 tratados com etanol 30%. . I = ovócites em estágio I, II = ovócites em estágio II, III = ovócites em estágio III, IV = ovócites em estágio IV, V = ovócites em estágio V. lc-limite celular, corion, vg- vesicula germinal, nu-nucleolos, p. pedicelo, v-vacuoles. ---- = grandes vacúolos. Barras: A-O = 50µm.



PRANCHA VII

Fotografias: (A-E) Detalhes de ovócitos I-V tratados com timol 1.25 mg/ml. (F-J) Detalhes de ovócitos I-V tratados com timol 2.5 mg/ml, (K-P) Detalhes de ovócitos I-V tratados com timol 5.0 mg/ml. I = ovócitos em estágio I, II = ovócitos em estágio II, III = ovócitos em estágio III, IV = ovócitos em estágio IV, V = ovócitos em estágio V. cl-limite celular, ch-córion, gv-vesícula germinal, nu-nucleolus, p. pedicelo. Barra: A-O = 50µm.

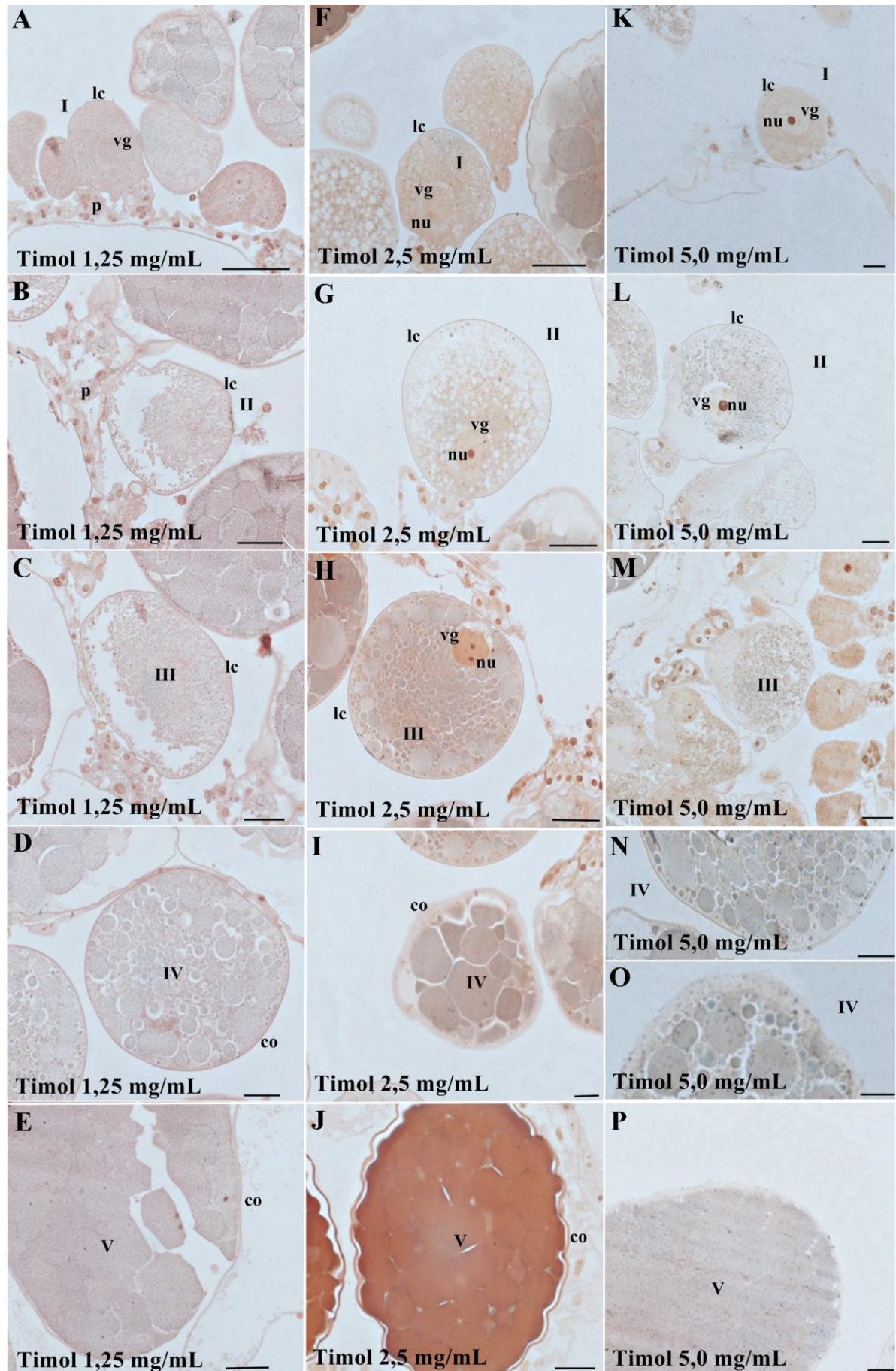


Tabela 2 - Resultados a partir da aplicação de testes histoquímicos para detecção de cálcio em ovócitos de *Rhipicephalus sanguineus* no grupo de controle (GC) e nos grupos de tratados (I, II, III, IV e V), com o timol.

<i>Teste histoquímico von kossa (cálcio)</i>	Grupo I	Grupo II	Grupo III	Grupo IV	Grupo V
Ovócito I	+	+	++	++	++
Ovócito II	+	+	++	++	++
Ovócito III	+	+	++	++	+
Ovócito IV	+	+	++	++	++
Ovócito V	+++	++	++	++	++

(-) negative; (+) weakly positive; (++) medium positive; (+++) strongly positive.

DISCUSSÃO

Atualmente diferentes estudos tem descrito a ação de produtos acaricidas no sistema reprodutivo de carrapatos mostrando que, diferentemente do que se sabia anteriormente, estas substâncias podem agir nesse sistema, interferindo de forma negativa no sucesso reprodutivo da espécie (OLIVEIRA et al., 2008; OLIVEIRA, et al., 2009; DERNARDI et al., 2010; ROMA et al., 2010; DERNARDI et al., 2011; ARNOSTI et al., 2011; ROMA et al., 2011; VENDRAMINI, et al., 2012; SAMPIERI et al., 2013a). Neste sentido este trabalho é o primeiro a apresentar os efeitos de diferentes concentrações de timol sobre os ovários de *R. sanguineus*.

No presente estudo todos os grupos do experimento foram mantidos em câmara climatizada regulada a $27\pm 1^{\circ}\text{C}$ e UR $80\pm 10\%$ por cinco dias, devido ao fato de não se saber o tempo necessário para o timol começar a ter ação sobre os carrapatos, principalmente na morfofisiologia dos seus sistemas. Segundo Vendramini et al. (2012), frequentemente o efeito acaricida das substâncias não é imediato mas sim age lentamente sobre a morfofisiologia da espécie alvo. Em estudos realizados com substâncias sintéticas como o fipronil (OLIVEIRA et al., 2008; OLIVEIRA et al., 2009) e a permetrina (ROMA et al., 2010; ROMA et al., 2011) e com substâncias naturais como óleo de andiroba (VENDRAMINI et al., 2012), o prazo para a ação do produto foi de sete dias, o que poderia sugerir que o tempo de exposição influência diretamente nas alterações histopatológicas observadas nos ovários.

Os ovários dos indivíduos aqui analisados expostos ao timol nas concentrações 1,25; 2,5 e 5.0 mg/mL apresentaram alterações nos ovócitos em todos os estágios de desenvolvimento, mostrando que mesmo em baixas concentrações o timol foi capaz de afetar o processo reprodutivo de fêmeas desta espécie. Os danos observados foram mais intensos e ocorreram em maior número com aumento da concentração do timol, assim como observado para o extrato de neem (DERNARDI et al., 2010), fipronil (OLIVEIRA, et al., 2008) e permetrina (ROMA et al., 2010; ROMA et al., 2011). O aumento do efeito do timol de acordo com a elevação da concentração também foi observado sobre a taxa de mortalidade de larvas não ingurgitadas de *R. microplus*, *R. sanguineus*, *Dermacentor nitens* e *Amblyomma cajennense* (NOVELINO et al., 2007; MENDES et al., 2011; DAEMON et al., 2012a).

As alterações provocadas pelo timol ficam evidentes neste estudo pela presença de extensos vacúolos citoplasmáticos nos ovócitos, sugerindo que essas células, na tentativa de preservar sua integridade, reciclam porções citoplasmáticas ou mesmo as estruturas celulares danificadas, permitindo assim que as células continuem desempenhando seus processos metabólicos na tentativa de manter-se funcionais e desempenharem sua função reprodutiva. Esses dados vem corroborar os resultados encontrados por outros autores que avaliaram a ação tóxica de compostos naturais, como o extrato aquoso de neem (DERNARDI et al., 2010), e o efeito de ésteres de ácidos de óleo de mamona (*Ricinus communis*) (ARNOSTI et al., 2011); do mesmo modo, são similares ao observado para substâncias de origem sintética como o fipronil (OLIVEIRA, et al., 2008) e a permetrina (ROMA et al., 2011).

A intensificação da presença dos vacúolos citoplasmáticos, principalmente no polo do ovócito que faz contato com o pedicelo confirmaria que, além do timol poder ser absorvido pela membrana do próprio ovócito, ele também poderia atingir o citoplasma via células do pedicelo, as quais tem o papel de auxiliar na deposição de elementos do vitelo de naturezas lipídica, polissacarídica e proteica (retirados da hemolinfa) no ovócito (DIEHL 1970; BRINTON & OLIVER, 1971; OLIVEIRA et al., 2007).

No grupo controle tratado com etanol 30% (v/v) foi possível observar a presença de vacúolos no citoplasma nos ovócitos em estágios I e II de desenvolvimento. Este fato poderia ocorrer devido a inibição da deposição da camada de córion nesta fase dos ovócitos, o que facilitaria a entrada de compostos nas células, neste caso o etanol, pela membrana.

Quimicamente o timol é uma substância que possui em sua estrutura um grupo hidroxila que aumenta sua capacidade hidrofílica e acarreta danos nas células e nos tecidos, interferindo na permeabilidade da membrana celular. A estrutura do cório dos ovócitos promove a formação de uma barreira que protege a célula contra agressões do ambiente, tais

como dessecação, predação e mudanças de umidade e temperatura (HINTON, 1982; OLIVEIRA et al., 2005). Dessa forma, os dados observados no presente estudo sugerem que a ruptura do cório permitiria o contato direto da hemolinfa contendo moléculas de timol com a membrana dos ovócitos, o que facilitaria a entrada dos compostos tóxicos para o citoplasma da célula, causando assim os danos estruturais observados. Resultados similares foram obtidos por Denardi et al., apud Arnosti et al. (2011) em trabalho onde ovários de *R. sanguinues* foram expostos a ésteres de ácidos de óleo de mamona, e por Ahmad et al. (2011) em estudos com *Candida albicans* exposta ao timol e ao carvacrol.

Além da vacuolização citoplasmática foram observados outros danos celulares. Nos ovócitos I dos indivíduos expostos a concentração 1,25 mg/mL de timol foi observada a fragmentação da vesícula germinal sugerindo alteração no material genético o que inviabilizaria o desenvolvimento destas células germinativas. Os núcleos celulares são responsáveis por armazenar RNA ribossomal necessário para a síntese de proteínas, importantes na fase inicial do processo de desenvolvimento do embrião. Sua alteração poderia sinalizar a ocorrência de danos que impedirão que essa célula continue se desenvolvendo, o que conseqüentemente desencadeará um processo de morte celular (CRUZ-LANDIM, HOLFLING, 1979).

Os resultados histoquímicos aqui obtidos demonstraram que, tendo como referência os ovócitos até o estágio IV de desenvolvimento do grupo controle exposto a água e ao etanol a 30% que demonstraram fraca marcação, os grupos expostos a concentrações de 1,25; 2,5 e 5,0 mg/mL de timol exibiram marcações moderadamente positivas para a presença de cálcio, assim como os ovócitos em estágio V do grupo controle tratado com etanol, diferindo dos ovócitos em estágio V do grupo controle água, que apresentou forte marcação. Nos ovócitos em estágio V do grupo tratado com a concentração de 2,5 mg/mL de timol observou-se forte positividade para este mineral, diferindo dos ovócitos em estágio III do grupo V que apresentou grânulos fracamente positivos.

Os grupos controle água e etanol apresentaram grânulos citoplasmáticos marcados fracamente até o estágio IV, diferindo da marcação observada nos ovócitos em estágio V do grupo I onde a marcação foi fortemente positiva e do grupo II onde a marcação foi moderadamente positiva, sugerindo que estes apresentaram no seu conteúdo o elemento cálcio principalmente nos estágios mais adiantados de desenvolvimento, ou ainda poderia-se sugerir que o cálcio estaria formando complexos com outros elementos. Essa marcação, no entanto, foi mais fraca quando comparada a marcação (moderada) observada na maior parte dos ovócitos dos grupos III, IV e V (tratados com timol nas concentrações de 1,25; 2,5 e 5,0

mg/mL respectivamente), diferindo apenas da forte marcação observada nos ovócitos em estágio V do grupo IV e da fraca marcação observada nos ovócitos em estágio III de desenvolvimento do grupo V, sugerindo dessa forma que a presença do timol poderia provocar alterações nos processos celulares nos ovócitos

A presença de cálcio em ovócitos de carrapatos já foi registrada para outras espécies como em *A. cajennense* (DERNADI et al., 2004) e *R. microplus* (SAITO et al., 2005). Estudos com outros animais também avaliaram a presença de cálcio nos ovócitos, tais como aqueles desenvolvidos por Pettit (1970) que sugeriu que poderia tratar-se de uma reserva especial, necessária na calcificação do exoesqueleto de embriões de Diplopoda; Camargo-Mathias et al. (1998) que sugeriram que o acúmulo deste mineral em forma de cristais esféricos em Diplopoda poderia estar ligado ao mecanismo de homeostase e de quitinização do exoesqueleto do animal. Nesse sentido, uma possível hipótese que explicaria o aumento de cálcio nos indivíduos tratados com timol estaria relacionada ao modo de ação tóxico do timol, uma vez que Blenau et al. (2012) encontraram elevação dos níveis de cálcio em células de outros artrópodes tratados com timol, seria devido a toxicidade sugerindo que tal aumento estaria relacionado as alterações por ele provocadas nos receptores de membrana das células alvo.

Especificamente no caso dos carrapatos a presença do cálcio poderia também estar ligada à dinâmica da vitelogênese, o que poderia explicar, ao menos em parte, os resultados que foram encontrados por Monteiro et al. (2010), que observaram o decréscimo na viabilidade de ovos de *R. microplus* a medida que houve um aumento da dosagem do timol. Para *R. sanguineus* não foi observado o mesmo, indicando diferenças na susceptibilidade entre essas espécies. Outro aspecto que pode ter relevância seria a escolha do método de solubilização do produto, uma vez que em experimentos realizados anteriormente a diluição se deu em DMSO 1%. Daemon et al. (2012b) observaram que o timol teve a ação potencializada em larvas de *R. microplus* quando solubilizado em solução hidroetanólica 50% (v/v) e Matos et al. (2013) observaram que o timol diluído em solução hidroetanólica 30% teve sua ação potencializada em fêmeas ingurgitadas. O mesmo poderia estar ocorrendo no presente estudo, uma vez que o timol foi diluído em solução hidroetanólica a 30% (v/v), o que poderia explicar a ação do produto sobre os ovócitos, mesmo em doses não letais.

Desta forma, os dados aqui apresentados mostram as alterações morfofisiológicas que ocorrem nos ovócitos em todos os estágios de desenvolvimento de fêmeas semi ingurgitadas de *R. sanguineus* tratadas com o timol, mesmo quando nas menores concentrações. Porém, será importante o desenvolvimento de estudos sobre os efeitos morfofisiológicos deste princípio

ativo em outros órgãos dos carrapatos o que trará subsídios para o melhor entendimento do seu modo de ação.

REFERÊNCIAS BIBLIOGRÁFICAS

- AHMAD, A.; KHAN, A.; AKHTAR, F.; YOUSUF, S.; XESS, I.; KHAN L. A.; MANZOOR, N. Fungicidal activity of thymol and carvacrol by disrupting ergosterol biosynthesis and membrane integrity against *Candida*. **European Journal Clinical Microbiology Infectious Diseases**, v. 30, p. 41-50, 2011.
- ARNOSTI, A.; BRIENZA, P. D.; FURQUIM, K. C. S.; CHIERICE, G. O.; BECHARA, G. H.; CALLIGARIS, I. B.; CAMARGO-MATHIAS, M. I. Effects of ricinoleic acid esters from castor oil of *Ricinus communis* on the vitellogenesis of *Rhipicephalus sanguineus* (Latreille, 1806) (Acari: Ixodidae) ticks. **Experimental Parasitology**, v. 127, p 575-580, 2011.
- BECHARA, G.H.; SZABÓ, M.P.J.; FERREIRA, B.R.; GARCIA, M.V. *Rhipicephalus sanguineus* tick in Brazil: Feeding and reproductive aspects under laboratorial conditions. **Revista Brasileira de Parasitologia Veterinária**, v. 4:61–66, 1995.
- BRINTON, L.P.; OLIVER, J.H. 1971. Fine structure of oogonial and oocytes development in *Dermacentor andersoni* Stile (Acari: Ixodidae). **Journal Parasitology**, v. 57:720–747, 1971.
- CALVET, C.; PINOCHET, J.; CAMPRUBI, A.; ESTAUN, V.; RODRIGUEZ-KABANA, R. Evaluation of natural chemical compounds against ootlesion and root-knot nematodes and side-effects on the infectivity of arbuscular mycorrhizal fungi. **European Journal Plant Pathology**, v.107, p. 601-605, 2005.
- CAMARGO-MATHIAS, M.I., FONTANETTI, C.S., MICÓ-BALAGUES, E. Histochemical studies of *Rhinocricus padbergi* Verhoeff ovaries (Diplopoda, Spirobolida, Rhinocricidae). *Cytobios*, Cambridge 169–184, 1998.
- CAMARGO-MATHIAS, I. 2012. Comparative Results of Action of Natural and Synthetic Acaricides in Reproductive and Salivar Systems of *Rhipicephalus sanguineus*- Searching by a Sustainable ticks control . In: Farzana Perveen. (Org.). *Insecticides- Advantages in integrated pest management*. 1ed. Rijeka Croatia: In Tech Open, 2011, v. x, p. 391-410.
- CHAGAS, A. C. S. Controle de parasitas utilizando extratos vegetais. **Revista Brasileira de Parasitologia Veterinária** v. 13, p. 156-160, 2004.
- CRUZ-LANDIM, HOLFLING, C. Comportamento dos núcleos e mitocôndrias durante a ovôgenese de peixes teleósteos de água doce. **Acta Amazônia**, v. 9, p. 723-728.
- DAEMON, E.; MONTEIRO, C.M.O.; ROSA, S. L.; CLEMENTE, M. A.; ARCOVERDE, A. Evaluation of the acaricide activity of thymol on engorged and unengorged larvae of *Rhipicephalus sanguineus* (Latreille, 1808) (Acari: Ixodidae). **Parasitology Research**, v. 105, p. 495-497, 2009.
- DAEMON, E.; MONTEIRO, C.M.O.; MATURANO, R.; SENRA, T.O.S.; CALMON, F.; FAZA, A.; PRATA, M.C.A.; GEORGOPOULOS, S.L.; OLIVEIRA, L.F.C. Spectroscopic evaluation of thymol dissolved by different methods and influence on acaricidal activity against larvae of *Rhipicephalus microplus* (Acari: Ixodidae). **Parasitology Research**, v. 111, p. 1901-1906, 2012.

DANTAS-TORRES, F. The brown dog tick, *Rhipicephalus sanguineus* (Latreille, 1806) (Acari: Ixodidae): from taxonomy to control. **Veterinary Parasitology**, v. **152**, p.173–185, 2008.

DENARDI, S.E.; BECHARA, G.H.; OLIVEIRA, P.R.; NUNES, E.T.; SAITO, K. C.; CAMARGO-MATHIAS, M.I. Morphological characterization of the ovary and vitellogenesis dynamics in the tick *Amblyomma cajennense* (Acari: Ixodidae). **Veterinary Parasitology**, v. 125, p. 379–395, 2004

DERNARDI, S. E.; BECHARA, G. H.; OLIVEIRA, P. R.; CAMARGO-MATHIAS, M. I. *Azadirachta indica* A. Juss (neem) induced morphological changes on oocytes of *Rhipicephalus sanguineus* (Latreille, 1806) (Acari: Ixodidae) tick females. **Experimental Parasitology**, v. 126, p. 462-470, 2010.

DERNARDI, S. E.; BECHARA, G. H.; OLIVEIRA, P. R.; CAMARGO-MATHIAS, I. M. Inhibitory Action of Neem Aqueous Extract (*Azadirachta indica* A. Juss) on the Vitellogenesis of *Rhipicephalus sanguineus* (Latreille, 1806) (Acari: Ixodidae) Ticks. **Microscopy Research and Technique**, v. 74, p. 889-899, 2011.

DIEHL, P.A. Zur oogenese bei *Ornithodoros moubata*(Murray) (Ixodoidea: Argasidae) unter besonderer berucksichtigung der vitellogenese. **Acta Trop**, v. 27:301–355, 1970.

DRUMMOND, R.O.; ERNEST, S.E.; TREVINO, J.L.; GLADNEY, W.J.; GRAHAM, O.H. *Boophilus anulatus* and *Boophilus microplus*: Laboratory test of insecticides. **Journal of Economy Entomoly**, v.66, p.130–133, 1973.

Farmacopéia Portuguesa VIII (2005) INFARMED - Ministério da Saúde, Lisbon.

FERREIRA, P.S. **Influência da Cafeína e do Timol sobre a sobrevivência, o crescimento e a reprodução de três espécies de moluscos sob condições de laboratório**. Dissertação Mestrado em Ciências Biológicas (Zoologia) - Universidade Federal de Juiz de Fora, 2005.

FURLONG, J.; MARTINS, J.R.S.; PRATA, M.C.A. O carrapato dos bovinos e a resistência: temos o que comemorar? Controle estratégico do carrapato dos bovinos. **A Hora Veterinária**, v. 27:53–56, 2007.

GUGLIELMONE, A.A.; BEATI, L.; BARROS-BATTESTI, D.M.; LABRUNA, M.B.; NAVA, S.; VENZAL, J.M.; MANGOLD, A.J.; SZABO, M.P.; MARTINS, J.R.; GONZÁLEZ-ACUÑA, D.; ESTRADA-PEÑA, A. Ticks (Ixodidae) on humans in South America. **Experimental and Applied Acarology**, v. **40**, n. 2, p. 83-100, 2006.

Guimarães JH, Tucci EC, Barros-Batesti DM. **Ectoparasitos de importância médico-veterinária**. São Paulo: Plêiade/FAPESP, 2001

HINTON, H.E. 1982. Biology of Insect Egg Shells. Oxford, Pergamon.

HU D.; COATS, J. 2008. Evaluation of the environmental fate of thymol and phenethyl propionate in the laboratory. **Pest Management Science**, v. 64, supl.7, 775-779, 2008.

IMDORF, A.; KILCHENMAN, V.; BOGDANOV, S. 1995. Toxizität von thymol; campher, menthol and eucaliptol auf *Varroa jacobsoni* und ind *Apis mellifera* L. in **labortest. Apidologie** v. 26, p. 27-31, 1995.

KLAFKE GM. Resistência de R. (*B.*) *microplus*. In: PEREIRA, M. C.; LABRUNA, M. B.; SZABÓ, M. P. J.; KLAFKE, G. M. (Org). ***Rhipicephalus (Boophilus) microplus: Biologia, Controle e Resistência***. São Paulo: Medvet, 2008. p. 81-105.

MANSOUR, S.A.; MESSEHEA, S.S.; EL-GENGAIHI, S.E. 2000. Botanical biocides. 4. Mosquitocidal activity of certain *Thymus capitatus* constituents. **Journal of natural toxins**, v.9, p. 49-62, 2000.

MARTINS, J. R.S; FURLONG, J.; LEITE, R.C. (2006) Controle de carrapatos. In: Barros-Battesti DMB, Arzua M, Bechara GH (eds) **Carrapatos de importância médico-veterinária da Região Neotropical. Um guia ilustrado para a identificação de espécies**. Instituto Butantan, São Paulo, pp 145–153.

MENDES, M.C.; LIMA, C.K.P.; NOGUEIRA, A.H.C.; YOSHINARA, E.; CHIEBAO, D.P.; GABRIEL, F.H.L.; UENO, T.E.H.; NAMIDONE, A.; KLAFKE, G.M. Resistance to cypermethrin, deltamethrin and chlorpyrifos in populations of *Rhipicephalus (Boophilus) microplus* (Acari: Ixodidae) from small farms of the State of São Paulo, Brazil. **Veterinary Parasitology**, v. 178, p. 383-388, 2011.

MONTEIRO, C. M.O.; CLEMENTE, M. A.; ROSA, L. S.; MATURANO, R. 2009. Acaricidal efficacy of thymol on engorged nymphs and females of *Rhipicephalus sanguineus* (LATREILLE. 1808) (ACARI: IXODIDAE). **Parasitology Research**, v. **105**, p. 1093-1097, 2009.

MONTEIRO, C. M. O.; DAEMON, E.; SILVA, A. M. R.; MATURANO, R.; AMARAL, C. Acaricide and ovicide activities of thymol on engorged females and eggs of *Rhipicephalus (Boophilus) microplus* (Acari: Ixodidae). **Parasitology Research**, v. 106, p. 615-619, 2010.

NOVELINO A. M.S.; DAEMON, E.; SOARES, G.L. G. Evaluation of acaricide effect of thymol, menthol, salicylic acid and methyl salicylate on *Boophilus microplus* (Canestrini, 1887) (Acari :Ixodidae) larvae. **Parasitology Research**, v.**101**, p.809-811, 2007.

OLIVEIRA, P. R.; BECHARA, G. H.; DENARDI, S. E.; NUNES, E. T.; CAMARGO MATHIAS, M. B. Morphological characterization of the ovary and oocytes oocyte yolk components of the tick *Rhipicephalus sanguineus* (Latreille, 1806) (Acari: Ixodidae). **Experimental Parasitology** , v. 110, p.146-156, 2005.

OLIVEIRA, P. R.; BECHARA, G. H.; CAMARGO-MATHIAS, M. I. Evaluation of cytotoxic effects of fipronil on ovaries of semi-engorged *Rhipicephalus sanguineus* (Latreille, 1806) (Acari: Ixodidae) tick female. **Food and Chemical Toxicology**, v. 46, p. 2459-2465, 2005.

OLIVEIRA, P.R.; CAMARGO-MATHIAS, M.I.; BECHARA, G.H. 2007. Vitellogenesis in the tick *Amblyomma triste* (Koch, 1844) (Acari: Ixodidae). Role for pedicel cells. **Veterinary Parasitology**, v. 143:134-139, 2007.

- OLIVEIRA, P. R.; BECHARA, G. H.; CAMARGO-MATHIAS, M. I. Evaluation of cytotoxic effects of fipronil on ovaries of semi-engorged *Rhipicephalus sanguineus* (Latreille, 1806) (Acari: Ixodidae) tick female. **Food and Chemical Toxicology**, v. 46, p. 2459-2465, 2008.
- OLIVEIRA, P. R.; BECHARA, G. H.; MORALES, M. A. M.; CAMARGO-MATHIAS, M. I. Action of the chemical agent fipronil on the reproductive process of semi-engorged females of the tick *Rhipicephalus sanguineus* (Latreille, 1806) (Acari: Ixodidae). Ultrastructural evaluation of ovary cells. **Food and Chemical Toxicology**, v. 47, p. 1255-1264, 2009.
- PASTEUR, N.; MENASHEROV, M.; RAVID, U.; JUVEN, B. Antifungal activity of oregano and thyme essential oils applied as fumigants against fungi attacking stored grain. **Journal Food Protection**, v. 58, p.81–85, 1995.
- PETTIT, J. Sur la nature et l'accumulation de substances minérales dans les oocytes des *Polydesmus complanatus* (Myriapoda Diplopoda). *Compte Rendu Hebd des Seances de l'Academy of Science*. v. 27, p. 2107-2110, 1970.
- ROMA, G. C.; FURQUIM, K. C. S.; BECHARA, G. H.; CAMARGO-MATHIAS, M. 2010. Permetrin-induced morphological changes in oocytes of *Rhipicephalus sanguineus* (Acari: Ixodidae) semi-engorged females. **Food and Chemical Toxicology**, v. 48, p. 825-830, 2010.
- ROMA, G. C.; FURQUIM, K. C. S.; BECHARA, G. H.; CAMARGO-MATHIAS, M. I. Cytotoxic effects of permetrin in oocytes of *Rhipicephalus sanguineus* (Acari: ixodidae) fully engorged females: I. Direct or indirect action of the acaricide in germ cells? **Experimental Applied Acarology**, v. 53, p. 287-299, 2011.
- SAMPIERI, B. R.; ARNOSTI, A.; NUNES, P. H.; FURQUIM, K. C. S.; CHIERICE, G. O.; CAMARGO-MATHIAS, M. I. 2012. Ultrastructural changes in the ovary cells of engorged *Rhipicephalus sanguineus* female ticks treated with esters of ricinoleic acid from castor oil (*Ricinus communis*). **Microscopy Research and Technique**, v. 75, p. 683-690, 2012.
- SAITO, K. C.; BECHARA, G.H.; NUNES, E.T.; OLIVEIRA, P. R.; DENARDI, S.E.; CAMARGO-MATHIAS, M.I. Morphological, histological, and ultrastructural studies of the ovary of the tick *Boophilus microplus* (CANESTRINI, 1887) (Acari: ixodidae). **Veterinary Parasitology**, v. 129, p. 299-311, 2005.

CONCLUSÃO

Diante dos dados obtidos no presente trabalho pode-se concluir que o método de solubilização interfere diretamente na ação carrapaticida do timol e que a redução do etanol nas formulações potencializou a atividade carrapaticida sobre fêmeas ingurgitadas de *R. microplus*, sem que fosse alterada a sua elevada atividade contra larvas não ingurgitadas desse carrapato. As alterações morfofisiológicas que ocorreram nos ovócitos em todos os estágios de desenvolvimento de fêmeas semi ingurgitadas de *R. sanguineus* tratadas com o timol, mesmo quando nas menores concentrações, demonstram como sua ação interfere diretamente na vitelogênese de *R. sanguineus* causando vacúolos, fragmentação de núcleolos e deformidades na membrana corionica, além de alteração nos teores de cálcio das células germinativas.

Desta forma torna-se evidente a necessidade de avaliar diferentes formulações do timol e de outras substâncias de origem vegetal para que se obtenha àquela mais eficaz para todas as fases do ciclo de uma determinada espécie de carrapato, assim como será de grande relevância a continuidade dos estudos sobre os efeitos morfofisiológicos do timol em outros órgãos dos carrapatos, pois irá contribuir para o melhor entendimento do seu modo de ação.

ANEXOS

PRANCHA VIII

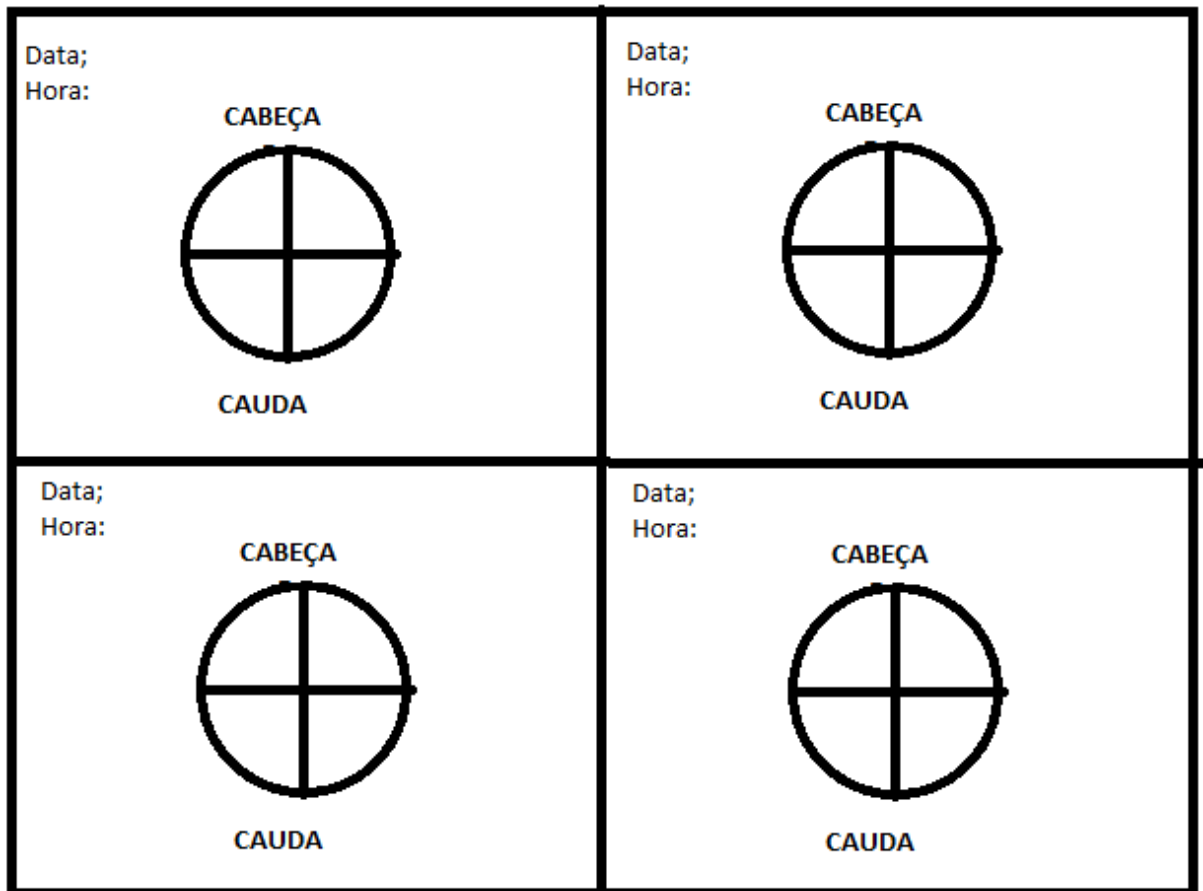
Fotografias: (A-O) Construção da câmara de plástico para fixação nos hospedeiros para a infestação como descrito por Bechara et al. (1995).



Construção da Câmara Alimentadora (BECHARA et al., 1995)

Foi construído um círculo de borracha fina de 9 cm de diâmetro que posteriormente teve seu centro recortado construindo um orifício de 3,5 cm de diâmetro. Na borda interna do círculo foi fixado com cola plástica a superfície de um tubo de polipropileno transparente de 2 cm de altura e 4 cm de largura com suas extremidades abertas. A parte externa e inferior (verso da câmara) do círculo de borracha de 9 cm de diâmetro foi revestida com tecido de algodão para que no momento da fixação no hospedeiro fosse possível evitar o contato do plástico com sua pele pois isso poderia causar desconforto (Fig.1) .

A parte externa do tubo em contato com círculo de borracha foi vedada também com esparadrapo para evitar que desmontasse. Esse tubo plástico recebeu uma tampa com furos feitos com agulhas 7mm de diâmetros para que os carrapatos fossem supridos com ar e não escapassem pelos orifícios (Fig. 1).



Desenho 1: Mapa da câmara de infestação utilizado para a conferência da área de fixação dos carrapatos.

PRANCHA IX

Fotografias (A-B): Marcação das áreas de fixação dos carrapatos no mapa.

