

**UNIVERSIDADE FEDERAL DE JUIZ DE FORA**  
**FACULDADE DE ODONTOLOGIA**  
**PROGRAMA DE PÓS GRADUAÇÃO EM CLÍNICA ODONTOLÓGICA**

VINÍCIUS FRANKLIN DE CARVALHO RAMOS

**ATLAS INTERATIVO DE ANATOMIA DENTAL**

JUIZ DE FORA

2019

VINÍCIUS FRANKLIN DE CARVALHO RAMOS

**ATLAS INTRATIVO DE ANATOMIA DENTAL**

Dissertação apresentada ao Programa de Pós-graduação em Clínica Odontológica da Faculdade de Odontologia da Universidade Federal de Juiz de Fora, como requisito parcial para obtenção do título de Mestre em Clínica Odontológica. Área de concentração em Clínica Odontológica.

**Orientador: Prof. Dr. Antônio Márcio Resende do Carmo**

JUIZ DE FORA

2019

Ficha catalográfica elaborada através do programa de geração automática da Biblioteca Universitária da UFJF, com os dados fornecidos pelo(a) autor(a)

Franklin de Carvalho Ramos, Vinícius.

Atlas Interativo de Anatomia Dental / Vinícius Franklin de Carvalho Ramos. -- 2019.

67 f.

Orientador: Antônio Márcio Resende do Carmo

Dissertação (mestrado acadêmico) - Universidade Federal de Juiz de Fora, Faculdade de Odontologia. Programa de Pós Graduação em Clínica Odontológica, 2019.

1. Anatomia. 2. Educação em Odontologia. 3. Anatomia Regional. 4. Inovação. 5. Tecnologia Odontológica. I. Resende do Carmo, Antônio Márcio , orient. II. Título.

VINÍCIUS FRANKLIN DE CARVALHO RAMOS

**ATLAS INTERATIVO DE ANATOMIA DENTAL**

Dissertação apresentada ao Programa de Pós-graduação em Clínica Odontológica da Faculdade de Odontologia da Universidade Federal de Juiz de Fora, como requisito parcial para obtenção do título de Mestre em Clínica Odontológica. Área de concentração em Clínica Odontológica.

Aprovada em: 20/12/2019

BANCA EXAMINADORA

---

Prof. Dr. Antônio Márcio Resende do Carmo  
Doutor do Departamento de Clínica Odontológica – UFJF

---

Prof. Dr. Leandro Marques Resende  
Doutor do Departamento de Clínica Odontológica – UFJF

---

Profa. Dra. Aline Spagnol Fedoce-Silva  
Universidade Salgado de Oliveira

*Dedico esta dissertação aos meus pais, Airton e Vera e minha  
Esposa Ana Caroline pelo apoio sempre, por nunca me  
deixarem desanimar e, principalmente, por mostrar que com  
esforço e dedicação somos capazes de alcançar nossos objetivos  
e tornar nossos sonhos realidade.*

## AGRADECIMENTOS

Agradeço a **Deus** por proporcionar essa conquista imensurável, na certeza que está presente em todos os momentos me guiando a tomar as melhores decisões profissionais e pessoais;

Aos meus pais **Airton e Vera** por todo carinho, dedicação e apoio incondicional sempre;  
ao meu irmão **Victor** por toda parceria e cumplicidade;

À minha querida esposa **Ana Caroline**, por ser meu porto seguro sempre e mostrar que a vida pode ser bem melhor quando estamos com alguém que sempre deseja ver o melhor de nós;

Aos professores que conseguiram mostrar que a Odontologia é muito mais do que dentes e que o poder de transformar vidas se encontra em nossas mãos;

Meu sincero muito obrigado a todos!

Felicidade é ter noção da precariedade da vida,  
é estar consciente de que nada é fácil,  
é não se exigir de forma desumana e,  
apesar, ou por causa disso tudo, conseguir  
ter um prazer quase indecente em estar vivo.

“Martha Medeiros”

RAMOS, V. F. C. **Atlas Interativo de Anatomia Dental**. Juiz de Fora (MG), 2019. 67f. Dissertação apresentada ao Programa de Pós-graduação em Clínica Odontológica da Faculdade de Odontologia da Universidade Federal de Juiz de Fora.

## RESUMO

A forma de ensino e aprendizado de anatomia tem mudado com o passar do tempo, principalmente devido à inovação tecnológica, internet e às novas ferramentas digitais hoje existentes. A busca em melhorar e facilitar o aprendizado dos alunos tem aumentado igualmente. Com objetivo de agregar o estudo teórico e prático de forma mais confortável e didática para estudantes de odontologia e interessados sobre o assunto, foi construído um Atlas Básico de Anatomia Dental. Todas as peças fotografadas são naturais do acervo do Departamento de Anatomia da Universidade Federal de Juiz de Fora. Todas foram fotografadas com uma câmera Canon EOS Rebel T3i, editadas no programa *Adobe Photoshop Cs5* e programadas no programa *Adobe Flash Cs4 Professional*. Toda edição e programação foi feita por um único operador buscando evitar variações no resultado final. Com alfinetes coloridos (azul e vermelho) identificamos as estruturas anatômicas além de linhas que representam sulcos e fissuras com coloridos representando trigonos. Ao posicionar o cursor do programa sobre o alfinete azul temos o nome da estrutura e quando colocamos o mesmo sobre o alfinete vermelho, além do nome, ao clicar temos uma breve descrição anatômica da estrutura. Todas as imagens possuem título facilitando à localização anatômica por parte dos interessados. Com este, buscamos a inclusão da teoria com a prática, para melhor a compreensão por parte dos acadêmicos de odontologia quanto à Anatomia Dental. Além de uma ferramenta de baixo custo e prática, é capaz de auxiliar o estudo de Anatomia mesmo longe dos anatômicos. O “link” para acesso é {[http://www.ufjf.br/arquivos/site\\_anatomia/atlas/AtlasAnatomiaDental.html](http://www.ufjf.br/arquivos/site_anatomia/atlas/AtlasAnatomiaDental.html)}.

PALAVRAS-CHAVE: Atlas. Educação em Odontologia. Anatomia Regional. Inovação. Tecnologia Odontológica.



RAMOS, V. F. C. **Interactive Atlas of Dental Anatomy** Juiz de Fora (MG), 2019. 67f. Dissertation presented to the Postgraduate Program in Dental Clinic of the Faculty of Dentistry, Federal University of Juiz de Fora.

### **ABSTRACT**

The way of teaching and learning anatomy has changed over time, mainly due to technological innovation, the internet and the new digital tools that exist today. The quest to improve and facilitate student learning has also increased. In order to aggregate the theoretical and practical study in a more comfortable and didactic way for dentistry students and those interested in the subject, a Basic Atlas of Dental Anatomy was built. All the pieces photographed are from the collection of the Department of Anatomy of the Federal University of Juiz de Fora. All were photographed with a Canon EOS Rebel T3i camera, edited in Adobe Photoshop Cs5 and programmed in Adobe Flash Cs4 Professional. All editing and programming was done by a single operator seeking to avoid variations in the final result. With colored pins (blue and red) we identify the anatomical structures in addition to lines that represent grooves and fissures with colored ones representing trigones. When placing the program cursor on the blue pin, we have the name of the structure and when we place it on the red pin, in addition to the name, when we click on it, we have a brief anatomical description of the structure. All images have a title facilitating the anatomical location by those interested. With this, we seek to include theory with practice, for better understanding by dentistry students regarding Dental Anatomy.

In addition to a low-cost and practical tool is able to assist the anatomy study even away from the anatomical rooms. The link to access is {[http://www.ufjf.br/arquivos/site\\_anatomia/atlas/AtlasAnatomiaDental.html](http://www.ufjf.br/arquivos/site_anatomia/atlas/AtlasAnatomiaDental.html)}.

**KEY-WORDS:** Atlas. Dentistry Education. Regional Anatomy. Innovation. Technology, Dental.

## LISTA DE ILUSTRAÇÕES

Figura 01.....	14 / 22 / 27 / 38 / 66
Figura 02.....	15 / 22 / 28 / 39 / 66
Figura 03.....	16 / 23 / 29 / 40 / 67
Figura 04.....	17 / 23 / 30 / 41 / 67

## SUMÁRIO

<b>1 INTRODUÇÃO.....</b>	<b>10</b>
<b>2 PROPOSIÇÃO.....</b>	<b>12</b>
2.1 OBJETIVO GERAL.....	12
2.2 OBJETIVOS ESPECÍFICOS.....	12
<b>3 MATERIAL E MÉTODOS.....</b>	<b>13</b>
<b>4 ARTIGO CIENTÍFICO.....</b>	<b>18</b>
4.1 ARTIGO CIENTÍFICO EM INGLÊS.....	18
4 ARTIGO CIENTÍFICO EM PORTUGUÊS.....	31
<b>5 CONSIDERAÇÕES FINAIS.....</b>	<b>49</b>
<b>REFERÊNCIAS.....</b>	<b>50</b>
<b>ANEXOS .....</b>	<b>53</b>
ANEXOS A - Diretrizes para autores .....	53
ANEXOS B - Comprovante de submissão .....	64
ANEXOS B – Protocolo de patente INPI .....	66
<b>APÊNDICES.....</b>	<b>67</b>

# 1 INTRODUÇÃO

A anatomia humana é uma disciplina básica para todos os estudantes ingressantes na área da saúde (SIQUEIRO NETO e FERREIRA, 2001; KRUSE, 2004). Nela, os alunos aprendem a forma e a localização das estruturas do corpo humano, correlacionando-as com suas funções (BRAZ, 2009). Para que este conhecimento se concretize, são aplicadas diversas metodologias, dentre elas o uso de cadáveres humanos dissecados, que representam a forma mais antiga e uma das mais utilizadas ainda nos dias de hoje para a educação (COSTA e FEIJÓS, 2009).

O ensino da Anatomia, há tempos, tem se caracterizado como um desafio para os docentes, uma vez que o amplo conteúdo, a grande quantidade de termos anatômicos e os inúmeros detalhes, tornam a disciplina de Anatomia uma disciplina extremamente difícil, monótona e, por vezes, gera desinteresse e frustração por parte dos discentes, pois exige um grau elevado de memorização e concentração. Além disso, por se tratar de uma disciplina básica, a Anatomia é oferecida no início dos cursos momento em que os alunos estão imaturos e muitos não desenvolveram técnicas eficientes de estudo e estratégias de memorização (SCHUNKE et al., 2007).

Alguns fatores são citados na tentativa de justificar o baixo rendimento dos alunos na disciplina de Anatomia. Dentre eles estão: conteúdo programático costuma ser muito extenso e nem sempre é adequado aos objetivos do curso; reação emocional dos alunos ao contato com o material de estudo (cadáver); material didático (peças naturais e/ou sintéticas) é, na maioria das vezes, insuficiente para o número de alunos (MONTES e SOUZA, 2005).

A demanda pela aplicação de mídia digital para fins de formação acadêmica em universidades está aumentando, atualmente, devido à crescente importância desses meios de comunicação em geral. Nos últimos anos, o conceito de transferência de conhecimento acadêmico tendeu a mudar. As áreas de estudo que são altamente visuais como anatomia e lições microscópicas de histopatologia são particularmente reforçadas por novas mídias digitais (SCHMIDT, 2013).

Essas novas ferramentas conduzem à melhoria de desempenho do aluno, já que facilitam o aprendizado de conteúdos considerados difíceis de compreender por meio de aulas expositivas (NUNES, NUNES e TORI, 2011), permitindo a

construção efetiva do conhecimento (MOTA, MATA e AVERSI-FERREIRA, 2010). Diante da diminuição do número de doações de cadáveres, os métodos alternativos de ensino na anatomia tornam-se cada vez mais úteis, visto que a necessidade de corpos para estudo é maior do que a disponibilidade (COSTA e FEIJÓS, 2009).

A Instrução Assistida por Computador (CAI) é uma modalidade adicional de métodos de ensino que incorporam multimídia para apresentar o conhecimento (BERMAN et al., 2008). Características tais como a funcionalidade para incorporar multimídia, prover acesso a materiais de aprendizagem em um tempo e lugar conveniente para o aluno (PIEMME, 1988), fornecer feedback interativo crítico para a auto-avaliação deve ser considerado quando se utiliza CAI, especialmente no ensino médico / saúde (CLAYDEN e WILSON, 1988).

Sendo assim, algumas iniciativas voltadas para o desenvolvimento de instrumentos didáticos interativos e portáteis do ensino da Anatomia Humana já foram implementados, como por exemplo: O AVECH (Atlas Virtual do Esqueleto Cefálico Humano), criado pela Universidade Federal de Pelotas que se limita a apresentação das estruturas ósseas do crânio (RAVELLO et al. 2009); o Anatoml 3D desenvolvido pela Universidade Federal da Paraíba, apresenta estruturas tridimensionais, associados a textos explicativos (MONTEIRO et al., 2006); o Portal de Anatomia Humana Aplicada ao Ensino, onde há um sistema de pesquisa em que é possível encontrar o conteúdo por palavra chave ou citações, com fácil utilização (PIRES e NOBESCHI, 2012). Ainda temos o Atlas Asclépio, criado por professores da Universidade Federal de Uberlândia, abrangendo a Anatomia Humana de forma sistêmica, onde peças do acervo da instituição foram trabalhadas e disponibilizadas para o acesso virtual (SILVA e CORRADI-WEBSTER, 2011).

Do mesmo modo, foram desenvolvidos na Universidade Federal de Juiz de Fora (UFJF) o Atlas interativo de Anatomia Humana Básica e o Atlas interativo de Anatomia Dental, alvo do presente artigo.

## **2 PROPOSIÇÃO**

### **2.1 OBJETIVO GERAL**

Desenvolver o Atlas Interativo de Anatomia Dental.

### **2.1 OBJETIVOS ESPECÍFICOS**

- Contribuir para o aprendizado da anatomia dental;
- Agregar conteúdo teórico e prático;
- Promover um estudo mais aprimorado de anatomia dental;
- Promover interatividade entre o objeto estudado e o estudante facilitando o aprendizado;
- Promover estudo de anatomia dental mesmo longe do anatômico.

### 3 MATERIAL E MÉTODOS

Todos os dentes fotografados são naturais referentes ao monte do Departamento de Anatomia da UFJF. As peças anatômicas passaram por escolha criteriosa para que a maior parte dos elementos anatômicos se destacasse como peculiaridades e principais diferenças entre os mesmos. Dentes com variações anatômicas exageradas, fraturas, fissuras, lesões de cárie e outras deformidades foram excluídos do processo de seleção. Todos os dentes pré-selecionados passaram por tratamento prévio à realização das fotografias, os quais foram lavados para descontaminação, esterelizados para desinfecção e RAP radicular (raspagem, alisamento e polimento) para remoção de espículas ósseas, tártaro e outras sujidades que ocorreram ao longo do armazenamento.

As fotografias foram realizadas com uma câmera da marca Canon, modelo EOS Rebel T3i (EOS 600D), e além do uso da câmera, foram usadas as lentes EF-S 18-55mm f/3.5-5.6 IS II, que acompanham a câmera. Todas as fotografias foram feitas pelo mesmo indivíduo visando uma menor variação de detalhes e tipos fotográficos com os recursos de foco automático ou manual de acordo com a necessidade, as mesmas características de iluminação e plano de fundo foram utilizadas para manter o padrão das fotos, realizadas no estúdio fotográfico da FACOM (Faculdade de Comunicação) da UFJF.

Para cara dente foram realizadas fotografias das faces incisal ou oclusal, vestibular, palatina ou lingual, mesial e distal. Para cada face foram feitas de 5 a 10 fotografias. Após, as imagens eram transferidas para um computador, onde passavam por uma criteriosa seleção. De todas as fotos por face se selecionava a fotografia de melhor qualidade para ser inserida no Atlas Básico de Anatomia Dental. E se nenhuma estivesse dentro dos padrões de qualidade novas fotografias eram realizadas.

Após a realização das fotografias, dávamos início ao processo de edição para desenvolvimento do Atlas. Inicialmente se trabalhava as imagens já transferidas para o computador no programa Adobe Photoshop Cs5. Neste as melhores fotografias passavam por um processo de edição onde era removida a parte não relevante ao Atlas. As partes contendo o plano de fundo usado para facilitar a fotografia e criar uma espécie de contraste eram removidas.

Posteriormente as imagens referentes à face vestibular eram agrupadas com a imagem de face lingual ou palatina do mesmo dente, e também a imagem de mesial com distal, ficando como imagem única somente a referente à incisal ou oclusal (Figura 1).

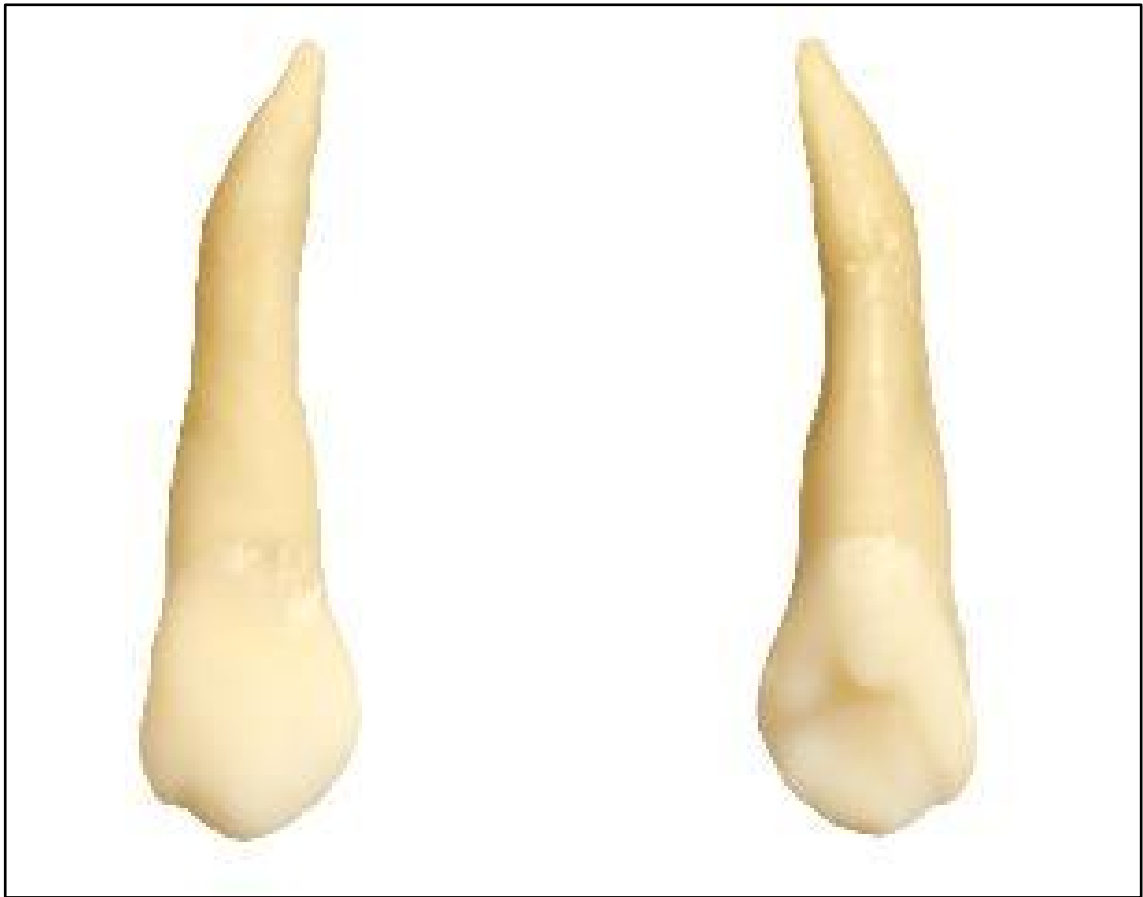

Figura 1- união das imagens referentes à face vestibular com a imagem de face palatina do mesmo dente;

Fonte: Autor

Todos os quadros contendo as imagens eram colocados em uma mesma dimensão para evitar distorções e variações durante o uso do Atlas pelos interessados, mesmo durante o uso da ferramenta “zoom” que amplia as imagens quando necessário. Nenhuma foto sofreu edição de imagens para melhoria ou modificação das características principais dos dentes.

Após a edição inicial das imagens no programa Adobe Photoshop Cs5 iniciávamos o processo de programação das imagens no programa Adobe Flash Cs4 Professional. Neste, as imagens recebiam botões, os quais optamos por usar diferentes cores; o botão azul possuía somente o título referente à estrutura anatômica, enquanto o botão vermelho além do título, quando clicado com o botão



direito do mouse ou do dispositivo indicador de movimento em notebooks e net books apresenta uma breve descrição anatômica relevante à estrutura. Todas as faces dos dentes também são indicadas em todas as imagens, identificadas por letras, sendo “P” face palatina, “L” face lingual, “V” face vestibular, “M” face mesial, “D” face distal, “I” face incisal e “O” face oclusal (Figura 2).

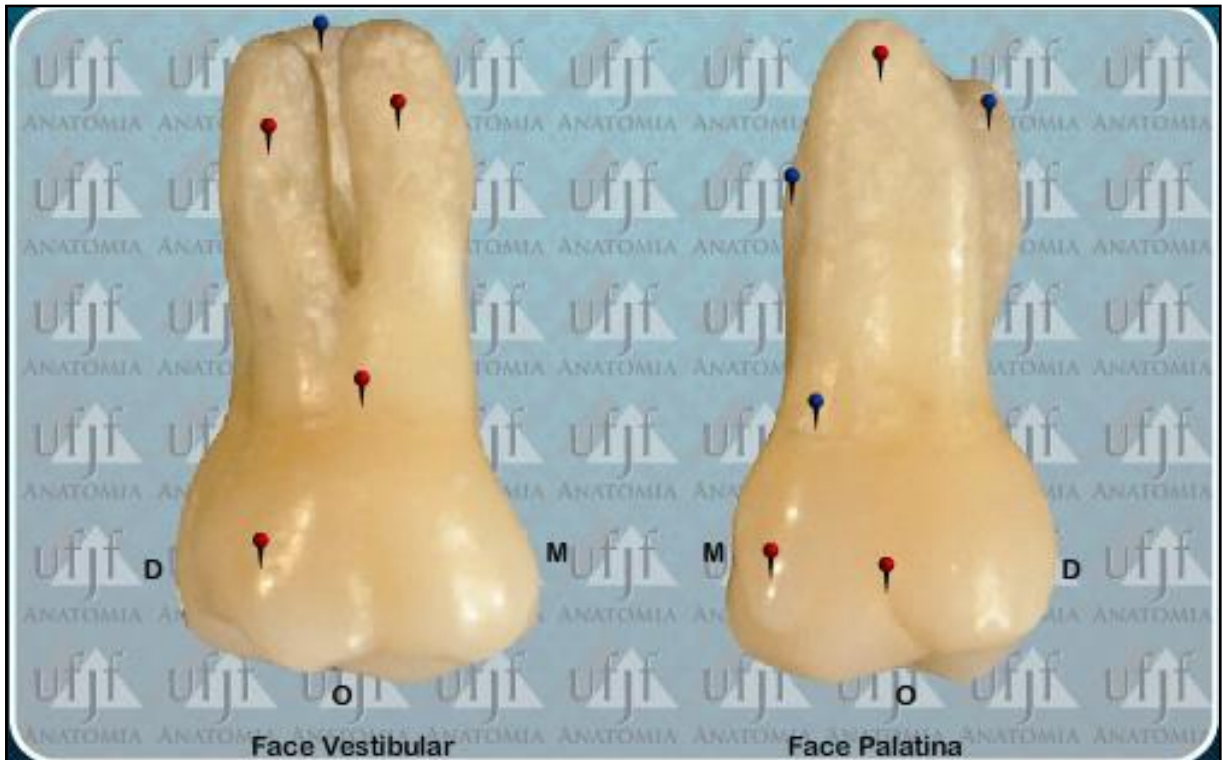

Figura 2- imagem ilustrativa dos botões azul (título) e vermelho (descrição anatômica) e da identificação das faces ‘P’ palatina, ‘L’ lingual, ‘V’ vestibular, ‘D’ distal e ‘M’ mesial.  
Fonte: Autor

No caso dos dentes pré-molares e molares, além de botões azuis e vermelhos foram adicionados linhas pontilhadas referentes a sulcos oclusais, cada um de uma cor. Estes também foram nomeados pelos alfinetes azuis que se posicionam sobre os mesmos. Também foram adicionadas regiões de fossa onde passaram por uma coloração translúcida facilitando a visualização. (Figura 3)

O layout final do Atlas Básico de Anatomia Dental conta com uma barra lateral de botões à esquerda, onde é possível alternar facilmente entre todos os dentes presentes no Atlas. No lado direito apresenta uma barra de navegação onde encontramos a ferramenta “zoom” e barra de navegação entre as imagens dos mesmos dentes. Além disso, todos os quadros possuem título para identificação sobre qual dente o interessado está explorando. A parte inferior apresenta uma barra de

navegação na qual temos o botão "home" onde a qualquer momento se pode retornar ao painel inicial, o botão de instruções e informações sobre a equipe (Figura 4).

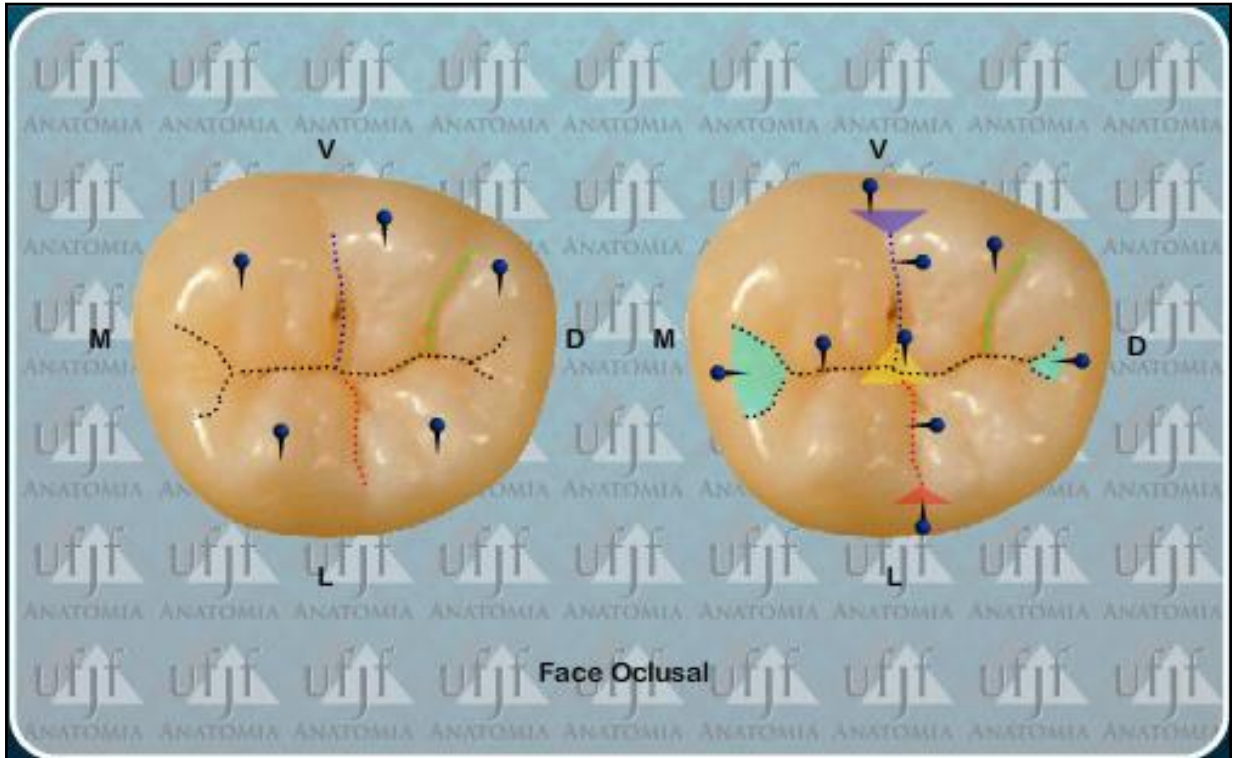


Figura 3- Nos dentes molares, além de botões azuis e vermelhos foram adicionadas linhas pontilhadas referentes a sulcos oclusais. Também foram adicionadas regiões de fossa onde passaram por uma coloração translúcida facilitando a visualização.

Fonte: Autor

A programação tanto no Adobe Photoshop Cs5 quanto no Adobe Flash Cs4 Professional foram realizadas por um operador, o qual é treinado para o desenvolvimento do Atlas Básico de Anatomia Dental, e aluno regular do curso de Graduação em Odontologia e membro da equipe de desenvolvimento do atlas, passando por revisões periódicas dos professores orientadores.

Para uso do Atlas Básico de Anatomia Dental se exige um computador com acesso à internet, programa para navegação na internet e "plug-in" do Adobe Flash Player.

Todo o material projetado já esta pronto para uso e disponível para livre acesso para acadêmicos da área de saúde, dentistas ou simpatizantes.

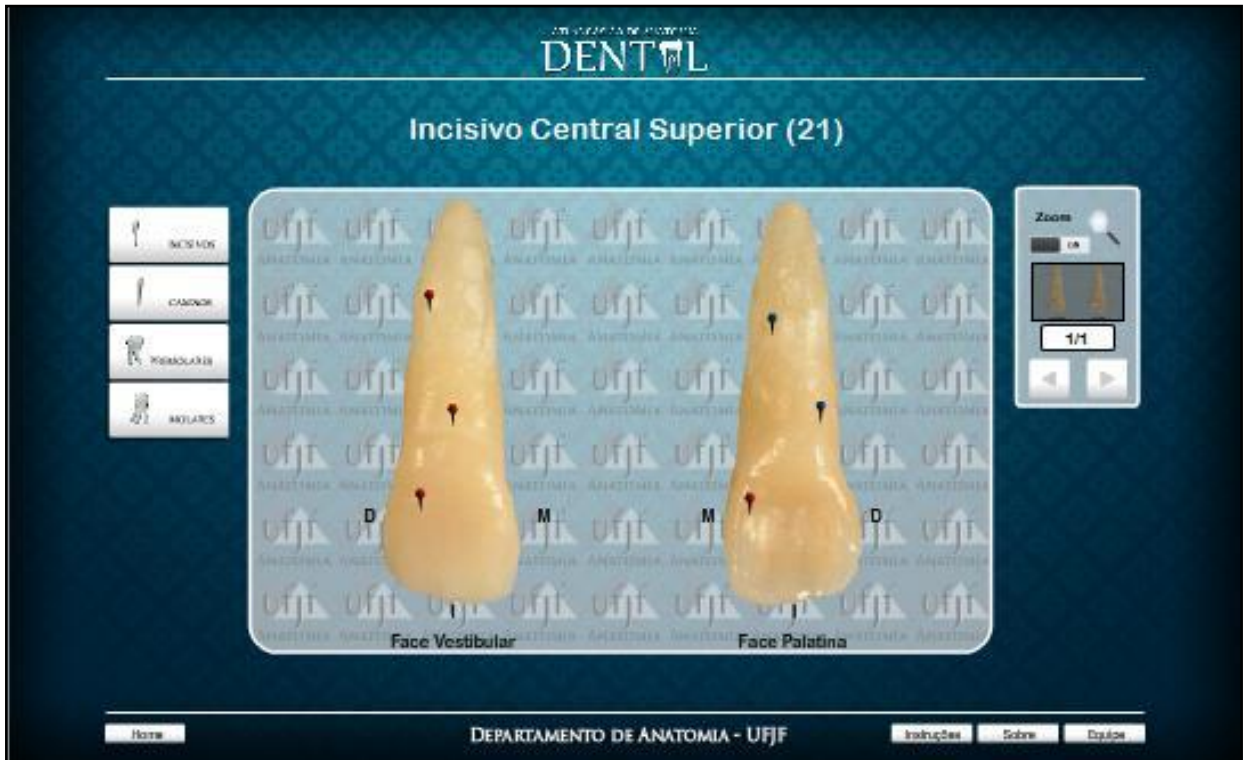

Figura 4- Layout final do Atlas Básico de Anatomia Dental com uma barra lateral de botões à esquerda, onde é possível alternar facilmente entre todos os dentes presentes no Atlas. Do lado direito também temos uma barra de navegação onde encontramos a ferramenta “zoom” e barra de navegação entre as imagens dos mesmos dentes.

Fonte: Autor.

## **4 ARTIGO CIENTÍFICO**

### **4.1 ARTIGO CIENTÍFICO EM INGLÊS**

#### **INTERACTIVE ATLAS OF DENTAL ANATOMY**

VINICIUS FRANKLIN DE CARVALHO RAMOS

Master Student in Dentistry, Federal University of Juiz de Fora, UFJF;

AMANDA LEITE DE SOUZA

Undergraduate Student of Medicine, Juiz de Fora School of Medical and Health Sciences, FCMS / JF

LUIS CARLOS CARCHEDI

Master student in Computer Science from the Federal University of Juiz de Fora, UFJF;

VANESSA NEVES DE OLIVEIRA

PhD Professor at the Institute of Biomedical Sciences at the Federal University of Uberlândia, UFU.

ANTONIO MÁRCIO RESENDE DO CARMO

PhD Professor in the Department of Restorative Dentistry, School of Dentistry, Federal University of Juiz de Fora, UFJF;

## ABSTRACT

The way of teaching and learning anatomy has changed over time, mainly due to technological innovation, the internet and the new digital tools that exist today. The quest to improve and facilitate student learning has also increased. In order to aggregate the theoretical and practical study in a more comfortable and didactic way for dentistry students and those interested in the subject, a Basic Atlas of Dental Anatomy was built. All the pieces photographed are from the collection of the Department of Anatomy of the Federal University of Juiz de Fora. All were photographed with a Canon EOS Rebel T3i camera, edited in Adobe Photoshop Cs5 and programmed in Adobe Flash Cs4 Professional. All editing and programming was done by a single operator seeking to avoid variations in the final result. With colored pins (blue and red) we identify the anatomical structures in addition to lines that represent grooves and fissures with colored ones representing trigones. When placing the program cursor on the blue pin, we have the name of the structure and when we place it on the red pin, in addition to the name, when we click on it, we have a brief anatomical description of the structure. All images have a title facilitating the anatomical location by those interested. With this, we seek to include theory with practice, for better understanding by dentistry students regarding Dental Anatomy.

In addition to a low-cost and practical tool is able to assist the anatomy study even away from the anatomical rooms. The link to access is [http://www.ufjf.br/arquivos/site\\_anatomia/atlas/AtlasAnatomiaDental.html](http://www.ufjf.br/arquivos/site_anatomia/atlas/AtlasAnatomiaDental.html).

**KEY-WORDS:** Atlas. Dentistry Education. Regional Anatomy. Innovation. Technology, Dental.

## INTRODUCTION

Human anatomy is a basic discipline for all students entering the health area (Kruse, 2004; Siqueiro Neto & Ferreira, 2001). In it, students learn the shape and location of human body structures, correlating them with their functions (Braz, 2003). For this knowledge to be realized, several methodologies are applied, among them the use of dissected human corpses, which represent the oldest form and one of the most used today for education (Costa & Beans, 2009).

The teaching of anatomy has long been a challenge for teachers, since the broad content, the large amount of anatomical terms and numerous details, make anatomy an extremely difficult, monotonous discipline and sometimes generates disinterest and frustration on the part of students, as it requires a high degree of memorization and concentration. In addition, because it is a basic subject, Anatomy is offered at the beginning of the course when students are immature and many have not developed effective study techniques and memorization strategies (Schünke, Schulte & Schumacher, 2009)

Some factors are mentioned in an attempt to justify the low performance of students in the Anatomy discipline. These include: The syllabus is often very extensive and is not always appropriate to the course objectives; There is emotional reaction of students to contact with the study material (corpse); the didactic material (natural and / or synthetic pieces) is, for the most part, insufficient for the number of students (Montes & Souza 2005).

Applications for applying digital media for university education purposes are currently increasing due to the growing importance of these media in general. In recent years, the concept of academic knowledge transfer has tended to change. Highly visual areas of study such as anatomy and microscopic histopathology lessons are particularly reinforced by new digital media (Schmidt, 2013).

These new tools lead to the improvement of student performance, since they facilitate the learning of content considered difficult to understand through lectures (Nunes & Nunes, 2011), allowing the effective construction of knowledge (Mota, Mata & Aversi-Ferreira, 2010). Faced with the decrease in the number of cadaver donations, alternative teaching methods in anatomy are becoming increasingly useful as the need for study bodies is greater than the availability (Costa & Beans, 2009)

Computer Aided Instruction (CAI) is an additional modality of teaching methods that incorporate multimedia to present knowledge (Berman, 2008). Features such as the functionality to incorporate multimedia, providing access to learning materials at a convenient time and place for the student (Piemme, 1988), providing critical interactive feedback for self-assessment should be considered when using CAI, especially in medical / health education (Clayden, 1988).

Thus, some initiatives aimed at the development of interactive and portable didactic instruments for teaching Human Anatomy have already been implemented, such as: The AVECH (Virtual Atlas of Human Cephalic Skeleton), created by the Federal University of Pelotas that is limited to the presentation. of the bony

structures of the skull (Revello, 2013); Anatoml 3D developed by the Federal University of Paraíba, presents three-dimensional structures, associated with explanatory texts (Monteiro, 2006); the Portal of Human Anatomy Applied to Teaching, where there is a search system in which it is possible to find content by keyword or citations, with easy use (Pires, Nobeschi, 2012). We still have the AtlasAsclépio, created by professors from the Federal University of Uberlândia (UFU), covering the Human Anatomy systemically, where parts of the institution's collection were worked and made available for virtual access (Silva & Corradi-Websterz, 2011).

Similarly, the Federal University of Juiz de Fora (UFJF) developed the Interactive Atlas of Basic Human Anatomy and the Interactive Atlas of Dental Anatomy, the subject of this article.

## **METHODS**

All teeth photographed are natural referring to the mount of the Department of Anatomy of UFJF. The anatomical pieces were carefully chosen so that most of the anatomical elements stood out as peculiarities and main differences between them. Teeth with exaggerated anatomical variations, fractures, fissures, carious lesions and other deformities were excluded from the selection process. All pre-selected teeth were previously treated with photographs, where they were washed for decontamination, sterilization process for disinfection and root RAP (scraping, smoothing and polishing) to remove bone spicules, tartar and other dirt that occurred during storage.

The photographs were taken with a Canon camera, model EOS Rebel T3i (EOS 600D), in addition to the use of the camera, the EF-S 18-55mm f / 3.5-5.6 IS II lenses that came with the camera were used. All photographs taken were taken by the same individual for less variation in detail and photographic types with either auto focus or manual focus as needed, using the same lighting and background characteristics to maintain the pattern of the photos as were held at the FACOM photographic studio ( Faculty of Communication) of the UFJF.

For each tooth, photographs were taken of the incisal or occlusal, buccal, palatal or lingual, mesial and distal faces. From each side, 5 to 10 photographs were taken. Afterwards, the images were transferred to a computer, where they passed a careful selection. Of all the photos per face, the best photograph was selected so that it was in the Interactive Atlas of Dental Anatomy. If any were not up to quality standards it was photographed again.

After taking the photographs, we began the editing process for the development of the Atlas. Initially the images already transferred to the computer were worked in the program Adobe Photoshop Cs5 In this one the best photographs went through an editing process where the non-Atlas relevant part was removed. Parts containing the background used to facilitate photography and create a kind of contrast were removed.



Subsequently, the images related to the buccal face were combined with the lingual or palatal images of the same tooth, as well as the distal mesial image, leaving only the incisal or occlusal images (Figure 1).

All frames containing the images were placed in the same dimension to avoid distortions and variations during the use of Atlas by interested parties, even when using the zoom tool that enlarges the images when necessary. No photo has been edited to improve or modify the main characteristics of the teeth.

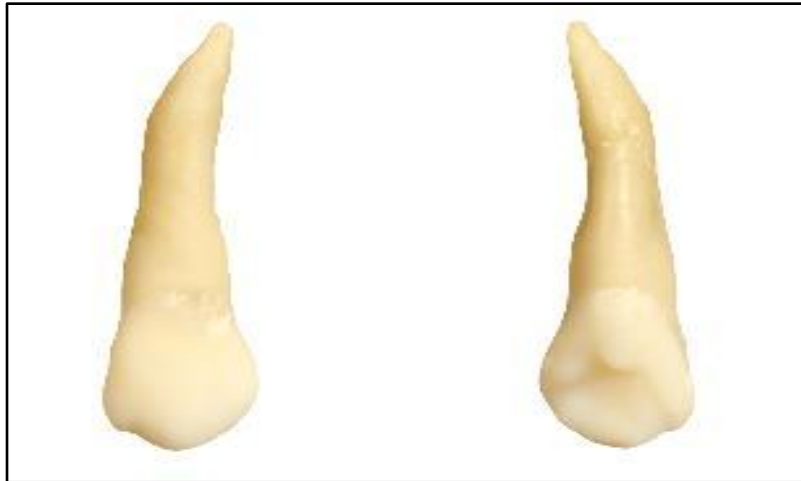

Figure 1: union of the images related to the buccal face with the palatal face image of the same tooth;

After the initial editing of the images in the Adobe Photoshop Cs5 program we began the process of programming the images in the Adobe Flash Cs4 Professional program. In this, the images received buttons, which we chose to use of the colors; the blue button had only the title referring to the anatomical structure, while the red button beyond the title, when right-clicked or moving indicating on notebooks and netbooks, provided a brief anatomical description relevant to the structure. All faces of the teeth are also indicated in all images, identified by letters, being "P" the palatal face, "L" lingual face, "V" buccal face, "M" mesial face, "D" distal face, "I" incisal face and "O" occlusal face Figure 2).

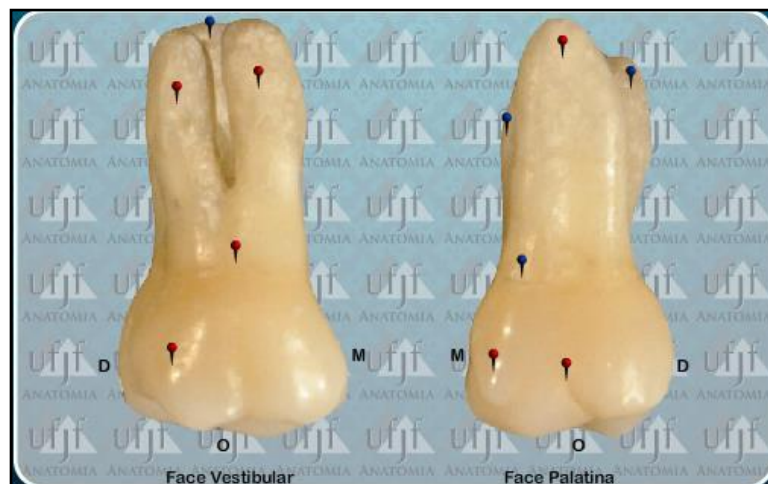

Figure 2: Button image. The blue button had only the title referring to the anatomical structure and the red button beyond the title, when right-clicked presented a brief anatomical description relevant to the structure. All faces of the teeth are also indicated on all images, identified by letters.



In the case of premolars and molars, in addition to blue and red buttons, dotted lines referring to occlusal grooves were added, each in a color also named by the blue pins that are positioned over them. Fossa regions were also added where they passed through a translucent coloring facilitating the visualization (Figure 3).

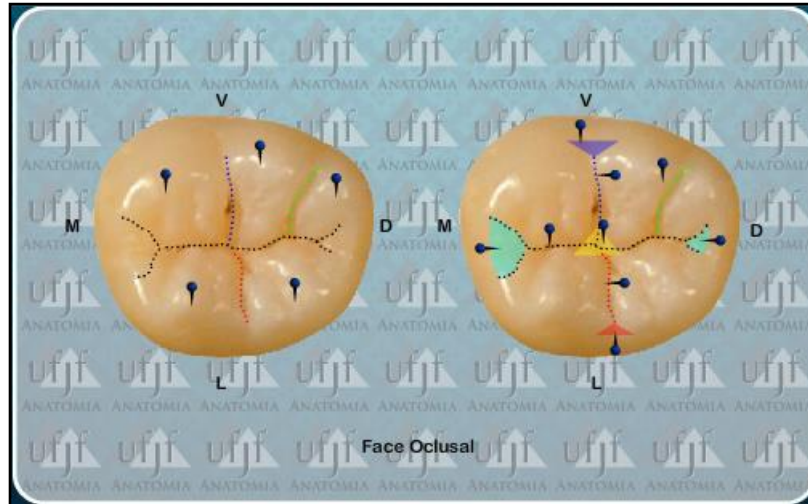


Figure 3: In the molar teeth, in addition to blue and red buttons, dotted lines referring to occlusal grooves were added, each in a color also named by the blue pins that are positioned on them. Fossa regions were also added where they passed through a translucent coloring facilitating the visualization.

The final layout of the Interactive Anatomy of Dental Anatomy also has a button sidebar on the left, where you can easily switch between all teeth present in the Atlas. On the right side we also take a navigation bar where we find the zoom tool and navigation bar between the images of the same teeth. In addition, all pictures have a title to identify which tooth the person is browsing. At the bottom we have a navigation bar where we have the home button where at any time you can return to the start panel, the instructions button and information about the team (Figure 4).

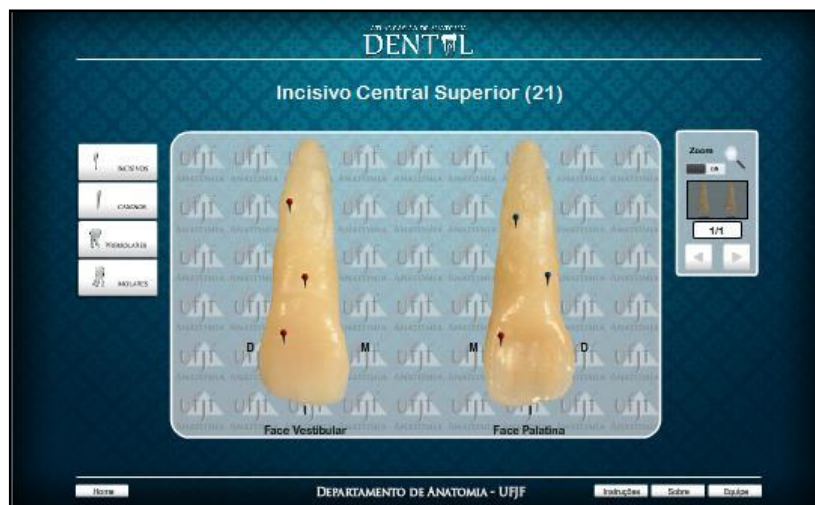

Figure 4: The final layout of the Interactive Anatomy of Dental Anatomy also has a button sidebar on the left, where you can easily switch between all teeth present in the Atlas. On the right side we also take a navigation bar where we find the zoom tool and navigation bar between the images of the same teeth.

Programming in both Adobe Photoshop Cs5 and Adobe Flash Cs4 Professional was done by a person trained in the development of the Basic Atlas of Dental Anatomy, and a regular student of the Undergraduate Dentistry course, and member of the atlas development team, undergoing revisions, periodicals of the guiding teachers.

Using the Basic Atlas of Dental Anatomy requires a computer with internet access, a web browser and an Adobe Flash Player plug-in.

All designed material is now ready for use and available for free access to healthcare academics, dentists or sympathizers. The link to access is {[http://www.ufjf.br/arquivos/site\\_anatomia/atlas/AtlasAnatomiaDental.html](http://www.ufjf.br/arquivos/site_anatomia/atlas/AtlasAnatomiaDental.html)}.

## **RESULTS**

The end result is the development of an Interactive Atlas of Dental Anatomy as a tool for technological innovation. The main objective of the software is to facilitate the study and favor the dissemination of knowledge. The product features an easy-to-use layout that is compatible with most computers on the market. The final product is available for free access by dental students and all other health students, as well as anyone interested in the subject on the website [http://www.ufjf.br/arquivos/site\\_anatomia/atlas/AtlasAnatomiaDental.html](http://www.ufjf.br/arquivos/site_anatomia/atlas/AtlasAnatomiaDental.html).

## **DISCUSSION**

Costa, Costa and Lins (2014) state that the use of human cadavers, even if only for demonstration of anatomical structures, was considered indispensable to the teaching-learning process in the study of human anatomy. Likewise, Talomani and Bertolo Filho (2014) add that, by giving priority to the practice of dissection and the use of textbooks and textbooks, they established a traditional method of teaching and research that characterizes the anatomical discipline. Costa, Costa and Lins (2014) also add that the student's handling of the corpse was seen as a way to strengthen the humanization of future health professionals, reflecting on their conduct with patients.

Already Schmidt (2013) describes that it has become evident that during the last decade, the use of new media among medical and dental students has changed considerably and that digital learning programs as well as the internet have reached a high level of acceptance. Similarly Rondon, Sassi and Andrade (2013) showed that the computer game-based learning method is comparable to the traditional learning method for knowledge gains when measured immediately after the application of the learning method (short term knowledge retention). Just as Rosas, Rubí, Donoso and Uribe (2012) say that interactive and useful computer-based tools such as virtual microscopes can improve learning and productivity. Same as Calazans (2013) who affirms the use of new teaching technologies enhances Anatomy learning.

Studies by Toledo (2014) on the use of a Digital Atlas also show the advantages of the feature, such as the satisfaction shown by students when using the tool. Likewise Moraes, Schwingel and Silva Junior (2014) argue that the use of didactic resources in Human Anatomy classes, are means that stimulate the student to be interested in the subject, facilitate the teaching by teachers, thus promoting an improvement in quality of the teaching-learning process in Higher Education Institutions.

Rosas, Rubí, Donoso and Uribe (2012) also assert that Tools such as Interactive Histology Software have been demonstrated to positively complement traditional teaching methods. Similarly, Rondon, Sassi and Andrade (2013) state that new tools help reinforce the critical need for new research aimed at assessing the educational value of computer games in student learning and retention knowledge.

In addition, it seems that the medium is an attractive and engaging tool for many students, especially when players can work together to achieve common goals. In contrast, Rondon, Sassi and Andrade (2013) state that traditional class seems to be more effective in improving students' long-term knowledge retention.

Montes and Souza (2010) state that in order for students to learn, they must become actors of their own learning and, therefore, become partners in pedagogical interaction and this must be the task around which teachers must work permanently. Similarly, a study by Janssen, Shaw, Goodyear, Kerfoot, and Bryce (2015) demonstrates that digital games can offer students a unique way to explore their own knowledge deficits and strengths more closely. And according to Moraes, Schwingel and Silva Junior (2014) there are still few didactic resources that will stimulate and facilitate the learning of students.

## CONCLUSION

The teaching of anatomy has changed, and along with it, the formation of teaching. It is concluded that the Interactive Atlas of Dental Anatomy is an innovative tool in the market, aiming at quality of the learning process, mainly for being easily accessible and with simple assimilation content.

## REFERENCES

- Berman N** et. al. ( 2008) Computer-assisted instruction in clinical education: A roadmap to increasing CAI implementation. *Adv Health SciEduc Theory Pract* **13** 373–383.
- Braz PRP** (2009) Teaching method applied to the teaching of human anatomy. *Yearbook of academic academic production.* **3** 303-310.
- Calazans NC** (2013) The practical teaching and learning of human anatomy: a literature review. *Bahia. Monograph [Medical Degree] - Federal University of Bahia*
- Clayden GS, Wilson B.** (1988) Computer-assisted learning in medical education. *Med Educ.* **22** 456-67.

- Costa LF, Beans AGS** (2009) Body donation: Luso-Brazilian comparative study on the use of the human body for teaching and research. *Proceedings of the 5th Scientific Initiation Meeting*; Porto Alegre: EDIPUCRS; 2009
- GBF Costa, GBF Costa, CCSA Lins.** (2012) The Corpse in the teaching of human anatomy: a methodology and bioethics view. *RevBrasEducMed* **36** 369-373.
- Hills MAA, Souza CTV** (2010) Human anatomy teaching-learning strategy for medical students. *CienCogn.* **15** 2-12.
- Janssen A** (2015) A little healthy competition: using mixed methods to pilot a team-based digital game for boosting medical student engagement with anatomy and histology content. *BMC medical education.* **15** 1-13.
- Kruse MHL** (2004) Anatomy: the order of the body. *RevBrasEnferm* **57**, 79-84.
- Monteiro BS et. al.** (2006) Anatoml: 3D: Digital Atlas Based on Virtual Reality for Medical Education. In: SVR 2006 - VII Symposium on Virtual Reality, 2006, Belém.
- Montes MAA, Souza CTV** (2005) Innovations in the teaching - learning process in the Human Anatomy laboratory: facilitating strategies for meaningful learning. *Gama Filho University-Department of Anatomy, Oswaldo Cruz Foundation - Postgraduate Program in Biosciences and Health*
- Moraes GNB, Schwingel PA, Silva Junior EX** (2014) Use of didactic scripts in teaching-learning in practical classes of human anatomy: literature review in Brazilian ies. In: *Popularization of Science University of Pernambuco (UPE). National Congress of Education, CONEDU.*
- Mota MF, Mata FR, Aversi-Ferreira TA.** (2010) Pedagogic constructivist method used in the teaching of human anatomy. *Int J Morphol.* **28** 369-374.
- Nunes EPS, Nunes FLS, Tori R.** (2011) Assessment of knowledge acquisition in 3D virtual learning environments for medical training. *XXXI Congress of the Brazilian Computer Society*; 19-22; Natal-RN, Brazil.
- Piemme TE.** (1988) Computer-assisted learning and evaluation in medicine. *JAMA* **260** 367-72.
- Pires G, Nobeschi L.** (2012) Evaluation of the Human Anatomy Portal applied to education.
- Revello H.** (2009) Virtual Atlas of the Human Cephalic Skeleton: A complementary tool in the teaching - learning process of the Human Anatomy. *National Congress of Hypermedia Learning Environments.* Pellets. 2009
- Rondon S, Sassi FC, de Andrade, CRF.** (2013) Computer game-based and traditional learning method: a comparison regarding students' knowledge retention. *BMCmedical education* **13** 30.
- Rosas C et. al.** (2012) Dental students' evaluations of an interactive histology software. *J. Dent. Educ.* **76** 1491-6.
- Schmidt P.** (2013) Digital learning programs-competition for the classical microscope. *GMS Z MedAusbild.* **30**
- Schünke M, Schulte E, Schumacher U** (2007) *Prometheus - Atlas of Anatomy.* Rio de Janeiro: Guanabara Kooga;
- Silva EC, Corradi-Websterz CM.** (2011) Social competence to interact in virtual learning environments. *InvestEducEnferm.* **29** 97-102.
- Siqueiro Neto EGB, Ferreira JR** (2001) The teaching of human anatomy in the medical course of the Federal University of Goiás - evaluation and perspectives. *ArqCiênc Saúde Unipar.* **5**, 41-50.

**Talamoni ACB, Bertolli Filho C.** (2014) Anatomy and the teaching of anatomy in Brazil: the boverian school. *History, Sciences, Health-Manguinhos*, 1301-1322.

**Toledo ST** (2014) Interactive atlas as a didactic alternative to improve the performance of nursing students in the anatomy discipline. *Monography [Undergraduate Nursing] - Federal University of Juiz de Fora; 2014*

Figure 1: union of the images related to the buccal face with the palatal face image of the same tooth;

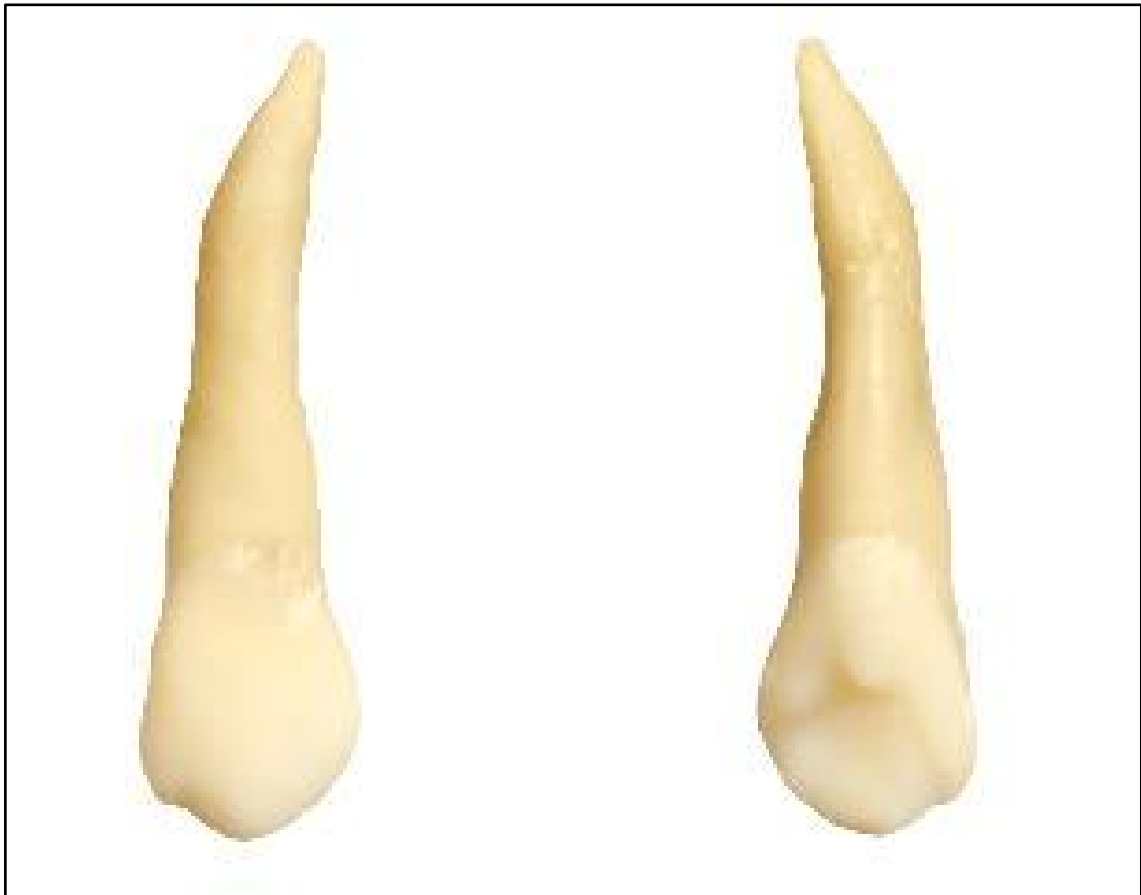

Figure 2: Button image. The blue button had only the title referring to the anatomical structure and the red button beyond the title, when right-clicked presented a brief anatomical description relevant to the structure. All faces of the teeth are also indicated on all images, identified by letters.

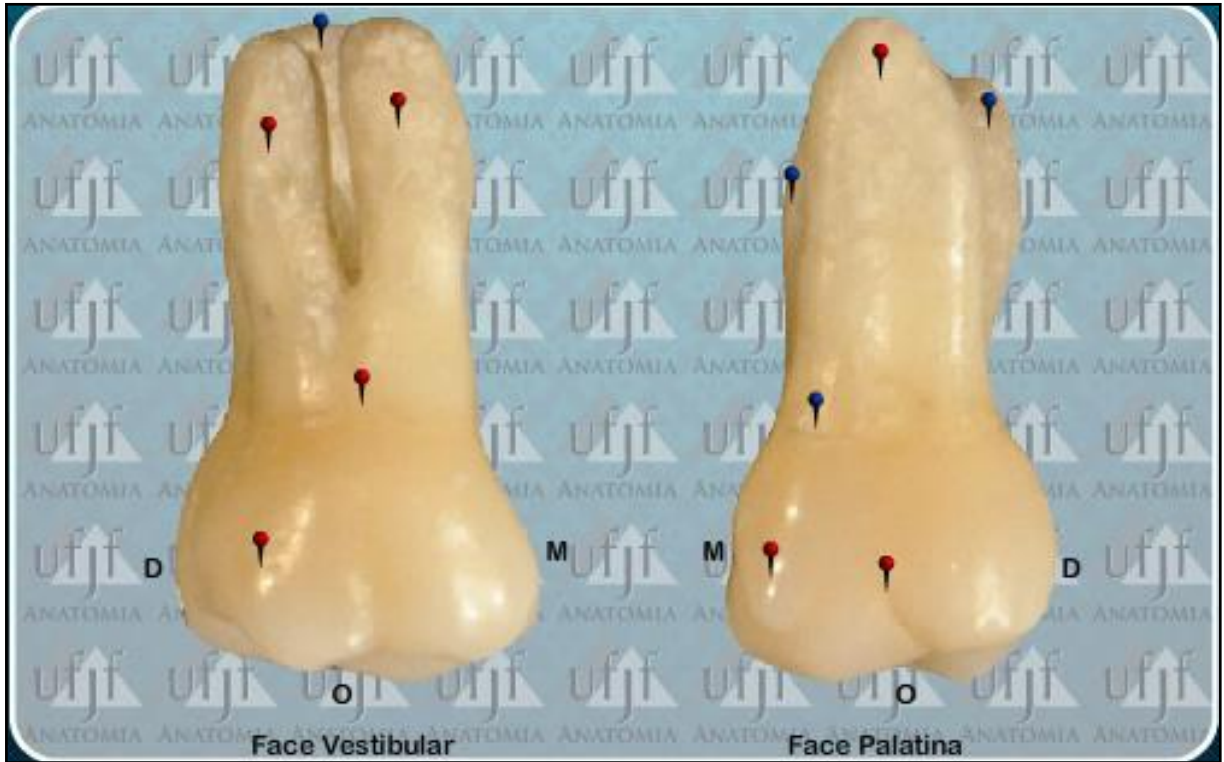

Figure 3: In the molar teeth, in addition to blue and red buttons, dotted lines referring to occlusal grooves were added, each in a color also named by the blue pins that are positioned on them. Fossa regions were also added where they passed through a translucent coloring facilitating the visualization.

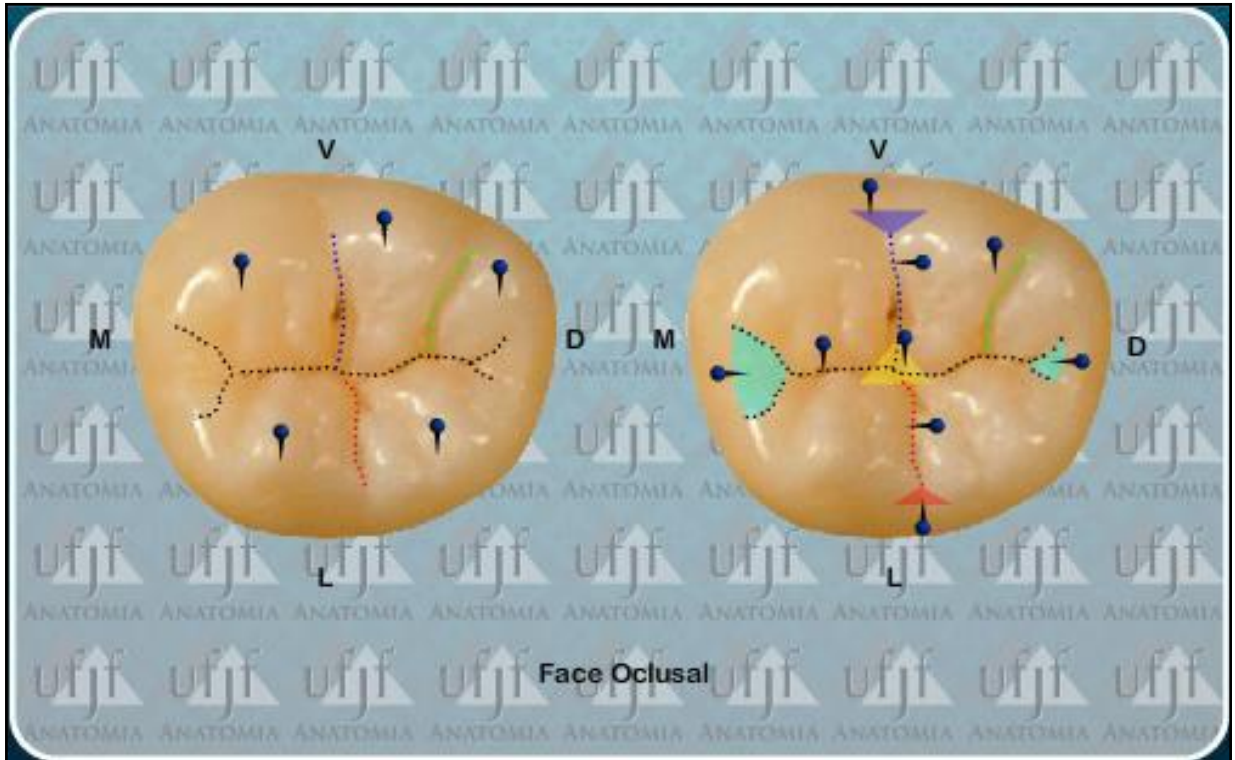
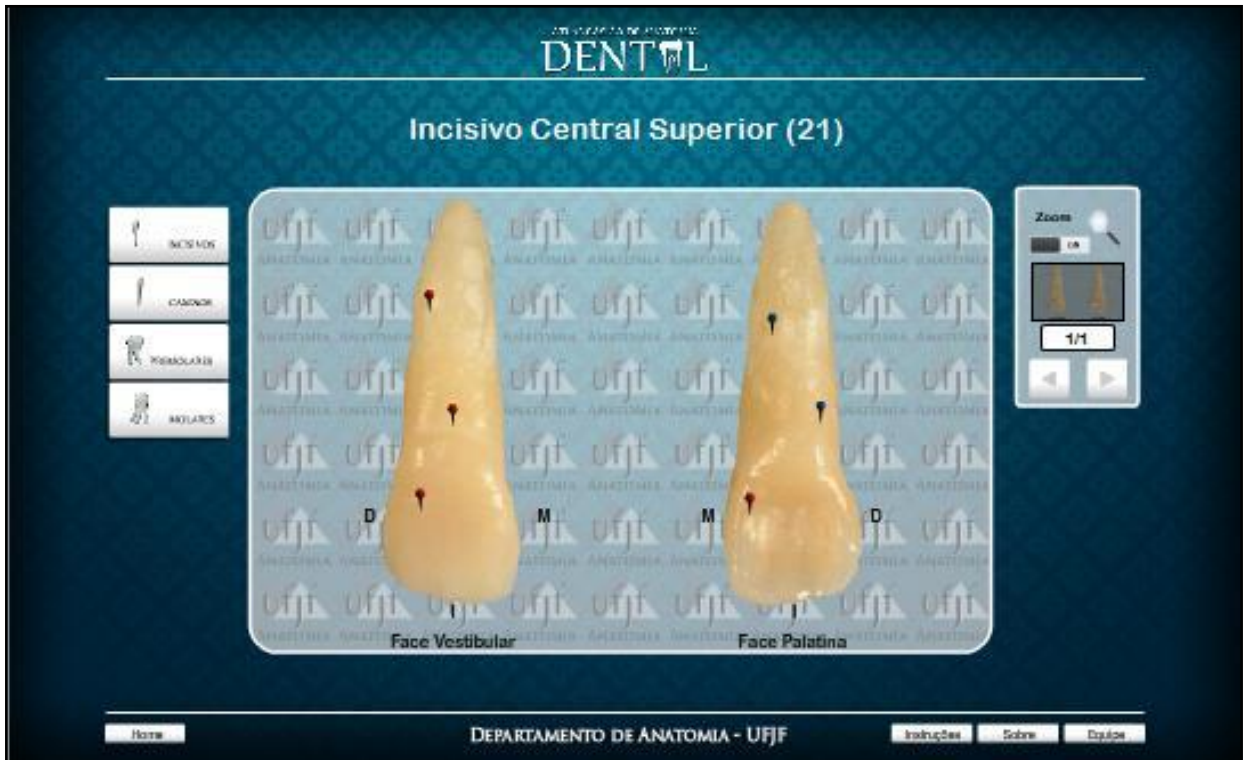



Figure 4: The final layout of the Interactive Anatomy of Dental Anatomy also has a button sidebar on the left, where you can easily switch between all teeth present in the Atlas. On the right side we also take a navigation bar where we find the zoom tool and navigation bar between the images of the same teeth.





## 4.1 ARTIGO CIENTÍFICO EM PORTUGÊS

### **ATLAS INTERATIVO DE ANATOMIA DENTAL**

### **INTERACTIVE ATLAS OF DENTAL ANATOMY**

VINICIUS FRANKLIN DE CARVALHO RAMOS

Aluno de mestrado em Odontologia pela Universidade Federal de Juiz de Fora, UFJF;

AMANDA LEITE DE SOUSA

Aluna de graduação em Medicina pela Faculdade de Ciências Médicas de Juiz de Fora, FAME

LUIS CARLOS CARCHEDI

Aluno de mestrado em Ciências da Computação pela Universidade Federal de Juiz de Fora, UFJF;

VANESSA NEVES DE OLIVEIRA

Profa. Dra. no Instituto de Ciências Biomédicas da Universidade Federal de Uberlândia, UFU.

ANTONIO MÁRCIO RESENDE DO CARMO

Prof. Dr. no Departamento de Clínica Odontológica na Faculdade de Odontologia da Universidade Federal de Juiz de Fora, UFJF;

## RESUMO

A forma de ensino e aprendizado de anatomia tem mudado com o passar do tempo, principalmente devido à inovação tecnológica, internet e às novas ferramentas digitais hoje existentes. A busca em melhorar e facilitar o aprendizado dos alunos tem aumentado igualmente. Com objetivo de agregar o estudo teórico e prático de forma mais confortável e didática para estudantes de odontologia e interessados sobre o assunto, foi construído um Atlas Básico de Anatomia Dental. Todas as peças fotografadas são naturais do acervo do Departamento de Anatomia da Universidade Federal de Juiz de Fora. Todas foram fotografadas com uma câmera Canon EOS Rebel T3i, editadas no programa *Adobe Photoshop Cs5* e programadas no programa *Adobe Flash Cs4 Professional*. Toda edição e programação foi feita por um único operador buscando evitar variações no resultado final. Com alfinetes coloridos (azul e vermelho) identificamos as estruturas anatômicas além de linhas que representam sulcos e fissuras com coloridos representando trigonos. Ao posicionar o cursor do programa sobre o alfinete azul temos o nome da estrutura e quando colocamos o mesmo sobre o alfinete vermelho, além do nome, ao clicar temos uma breve descrição anatômica da estrutura. Todas as imagens possuem título facilitando à localização anatômica por parte dos interessados. Com este, buscamos a inclusão da teoria com a prática, para melhor a compreensão por parte dos acadêmicos de odontologia quanto à Anatomia Dental. Além de uma ferramenta de baixo custo e prática, é capaz de auxiliar o estudo de Anatomia mesmo longe dos anatômicos. O “link” para acesso é {[http://www.ufjf.br/arquivos/site\\_anatomia/atlas/AtlasAnatomiaDental.html](http://www.ufjf.br/arquivos/site_anatomia/atlas/AtlasAnatomiaDental.html)}.

**PALAVRAS-CHAVE:** Atlas. Educação em Odontologia. Anatomia Regional. Inovação. Tecnologia Odontológica.

## ABSTRACT

The way of teaching and learning anatomy has changed over time, mainly due to technological innovation, the internet and the new digital tools that exist today. The quest to improve and facilitate student learning has also increased. In order to aggregate the theoretical and practical study in a more comfortable and didactic way for dentistry students and those interested in the subject, a Basic Atlas of Dental Anatomy was built. All the pieces photographed are from the collection of the Department of Anatomy of the Federal University of Juiz de Fora. All were photographed with a Canon EOS Rebel T3i camera, edited in Adobe Photoshop Cs5 and programmed in Adobe Flash Cs4 Professional. All editing and programming was done by a single operator seeking to avoid variations in the final result. With colored pins (blue and red) we identify the anatomical structures in addition to lines that represent grooves and fissures with colored ones representing trigones. When placing the program cursor on the blue pin, we have the name of the structure and when we place it on the red pin, in addition to the name, when we click on it, we have a brief anatomical description of the structure. All images have a title facilitating the anatomical location by those interested. With this, we seek to include theory with practice, for better understanding by dentistry students regarding Dental Anatomy.

In addition to a low-cost and practical tool is able to assist the anatomy study even away from the anatomical rooms. The link to access is [http://www.ufjf.br/arquivos/site\\_anatomia/atlas/AtlasAnatomiaDental.html](http://www.ufjf.br/arquivos/site_anatomia/atlas/AtlasAnatomiaDental.html).

**KEY-WORDS:** Atlas. Dentistry Education. Regional Anatomy. Innovation. Technology, Dental.

## INTRODUÇÃO

A anatomia humana é uma disciplina básica para todos os estudantes ingressantes na área da saúde<sup>1,2</sup>. Nela, os alunos aprendem a forma e a localização das estruturas do corpo humano, correlacionando-as com suas funções<sup>3</sup>. Para que este conhecimento se concretize, são aplicadas diversas metodologias, dentre elas o uso de cadáveres humanos dissecados, que representam a forma mais antiga e uma das mais utilizadas ainda nos dias de hoje para a educação<sup>4</sup>.

O ensino da Anatomia, há tempos, tem se caracterizado como um desafio para os docentes, uma vez que o amplo conteúdo, a grande quantidade de termos anatômicos e inúmeros detalhes, tornam a Anatomia uma disciplina extremamente difícil, monótona e, por vezes, gera desinteresse e frustração por parte dos discentes, pois exige um grau elevado de memorização e concentração. Além disso, por se tratar de uma disciplina básica, a Anatomia é oferecida no início dos cursos momento em que os alunos estão imaturos e muitos não desenvolveram técnicas eficientes de estudo e estratégias de memorização<sup>5</sup>.

Alguns fatores são citados na tentativa de justificar o baixo rendimento dos alunos na disciplina de Anatomia. Dentre eles estão: o conteúdo programático costuma ser muito extenso e nem sempre é adequado aos objetivos do curso; existe reação emocional dos alunos ao contato com o material de estudo (cadáver); o material didático (peças naturais e/ou sintéticas) é, na maioria das vezes, insuficiente para o número de alunos<sup>6</sup>.

Os pedidos de aplicação de mídia digital para fins de formação acadêmica em universidades estão aumentando atualmente, devido à crescente importância desses meios de comunicação em geral. Nos últimos anos, o conceito de transferência de conhecimento acadêmico tendeu a mudar. As áreas de estudo que são altamente visuais como anatomia e lições microscópicas de histopatologia são particularmente reforçadas por novas mídias digitais<sup>7</sup>.

Essas novas ferramentas conduzem à melhoria de desempenho do aluno, já que facilitam o aprendizado de conteúdos considerados difíceis de compreender por meio de aulas expositivas<sup>8</sup>, permitindo a construção efetiva do conhecimento<sup>9</sup>. Diante da diminuição do número de doações de cadáveres, os métodos alternativos de ensino na anatomia tornam-se cada vez mais úteis, visto que a necessidade de corpos para estudo é maior do que a disponibilidade.<sup>4</sup>

A Instrução Assistida por Computador (CAI) é uma modalidade adicional de métodos de ensino que incorporam multimídia para apresentar o conhecimento<sup>10</sup>. Características tais como a funcionalidade para incorporar multimídia, prover acesso a materiais de aprendizagem em um tempo e lugar conveniente para o aluno<sup>11</sup>, fornecer feedback interativo crítico para a autoavaliação deve ser considerado quando se utiliza CAI, especialmente no ensino médico / saúde<sup>12</sup>.

Sendo assim, algumas iniciativas voltadas para o desenvolvimento de instrumentos didáticos interativos e portáteis do ensino da Anatomia Humana já foram implementados, como por exemplo: O AVECH (Atlas Virtual do Esqueleto Cefálico Humano), criado pela Universidade Federal de Pelotas que se limita a apresentação das estruturas ósseas do crânio<sup>13</sup>; o Anatoml 3D desenvolvido pela Universidade Federal da Paraíba, apresenta estruturas tridimensionais, associados a textos explicativos<sup>14</sup>; o Portal de Anatomia Humana Aplicada ao Ensino, onde há um sistema de pesquisa em que é possível encontrar o conteúdo por palavra chave ou citações, com fácil utilização<sup>15</sup>. Ainda temos o AtlasAsclépio, criado por professores da Universidade Federal de Uberlândia (UFU), abrangendo a Anatomia Humana de forma sistêmica, onde peças do acervo da instituição foram trabalhadas e disponibilizadas para o acesso virtual<sup>16</sup>.

Do mesmo modo, foram desenvolvidos na Universidade Federal de Juiz de Fora (UFJF) o Atlas Interativo de Anatomia Humana Básica e o Atlas Interativo de Anatomia Dental, alvo do presente artigo.

## **OBJETIVO**

### OBJETIVO GERAL

Desenvolver o Atlas Interativo de Anatomia Dental.

### OBJETIVOS ESPECÍFICOS

- Contribuir para o aprendizado da anatomia dental;
- Agregar conteúdo teórico e prático;
- Promover um estudo mais aprimorado de anatomia dental;
- Promover interatividade entre o objeto estudado e o estudante facilitando o aprendizado;
- Promover estudo de anatomia dental mesmo longe do anatômico.

## MÉTODOS

Todos os dentes fotografados são naturais referentes ao monte do Departamento de Anatomia da UFJF. As peças anatômicas passaram por escolha criteriosa para que a maior parte dos elementos anatômicos se destacasse como peculiaridades e principais diferenças entre os mesmos. Dentes com variações anatômicas exageradas, fraturas, fissuras, lesões de cárie e outras deformidades foram excluídos do processo de seleção. Todos os dentes pré-selecionados passaram por tratamento prévio à realização das fotografias, os quais foram lavados para descontaminação, esterelizados para desinfecção e RAP radicular (raspagem, alisamento e polimento) para remoção de espículas ósseas, tártaro e outras sujidades que ocorreram ao longo do armazenamento.

As fotografias foram realizadas com uma câmera da marca Canon, modelo EOS Rebel T3i (EOS 600D), e além do uso da câmera, foram usadas as lentes EF-S 18-55mm f/3.5-5.6 IS II, que acompanham a câmera. Todas as fotografias foram feitas pelo mesmo indivíduo visando uma menor variação de detalhes e tipos fotográficos com os recursos de foco automático ou manual de acordo com a necessidade, as mesmas características de iluminação e plano de fundo foram utilizadas para manter o padrão das fotos, realizadas no estúdio fotográfico da FACOM (Faculdade de Comunicação) da UFJF.

Para cara dente foram realizadas fotografias das faces incisal ou oclusal, vestibular, palatina ou lingual, mesial e distal. Para cada face foram feitas de 5 a 10 fotografias. Após, as imagens eram transferidas para um computador, onde passavam por uma criteriosa seleção. De todas as fotos por face se selecionava a fotografia de melhor qualidade para ser inserida no Atlas Básico de Anatomia Dental. E se nenhuma estivesse dentro dos padrões de qualidade novas fotografias eram realizadas.

Após a realização das fotografias, dávamos início ao processo de edição para desenvolvimento do Atlas. Inicialmente se trabalhava as imagens já transferidas para o computador no programa Adobe Photoshop Cs5. Neste as melhores fotografias passavam por um processo de edição onde era removida a parte não relevante ao Atlas. As partes contendo o plano de fundo usado para facilitar a fotografia e criar uma espécie de contraste eram removidas.

Posteriormente as imagens referentes à face vestibular eram agrupadas com a imagem de face lingual ou palatina do mesmo dente, e também a imagem de

mesial com distal, ficando como imagem única somente a referente à incisal ou oclusal (Figura 1).

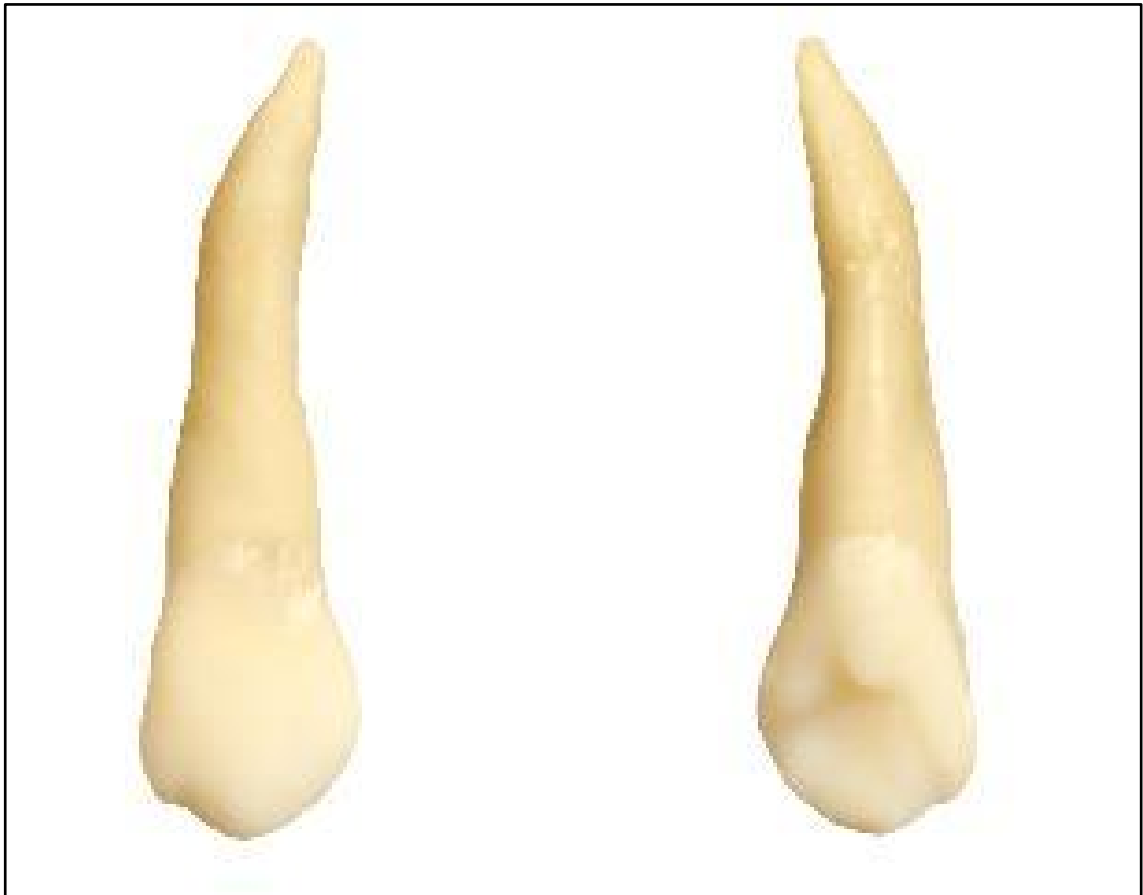

Figura 1- união das imagens referentes à face vestibular com a imagem de face palatina do mesmo dente;  
Fonte: Autor

Todos os quadros contendo as imagens eram colocar em uma mesma dimensão para evitar distorções e variações durante o uso do Atlas pelos interessados, mesmo durante o uso da ferramenta “zoom” que amplia as imagens quando necessário. Nenhuma foto sofreu edição de imagens para melhoria ou modificação das características principais dos dentes.

Após a edição inicial das imagens no programa Adobe Photoshop Cs5 iniciávamos o processo de programação das imagens no programa Adobe Flash Cs4 Professional. Neste, as imagens recebiam botões, os quais optamos por usar diferentes cores; o botão azul possuía somente o título referente à estrutura anatômica, enquanto o botão vermelho além do título, quando clicado com o botão direito do mouse ou do dispositivo indicador de movimento em notebooks e net books apresenta uma breve descrição anatômica relevante à estrutura. Todas as faces dos



denteades também são indicadas em todas as imagens, identificadas por letras, sendo “P” face palatina, “L” face lingual, “V” face vestibular, “M” face mesial, “D” face distal, “I” face incisal e “O” face oclusal (Figura 2).

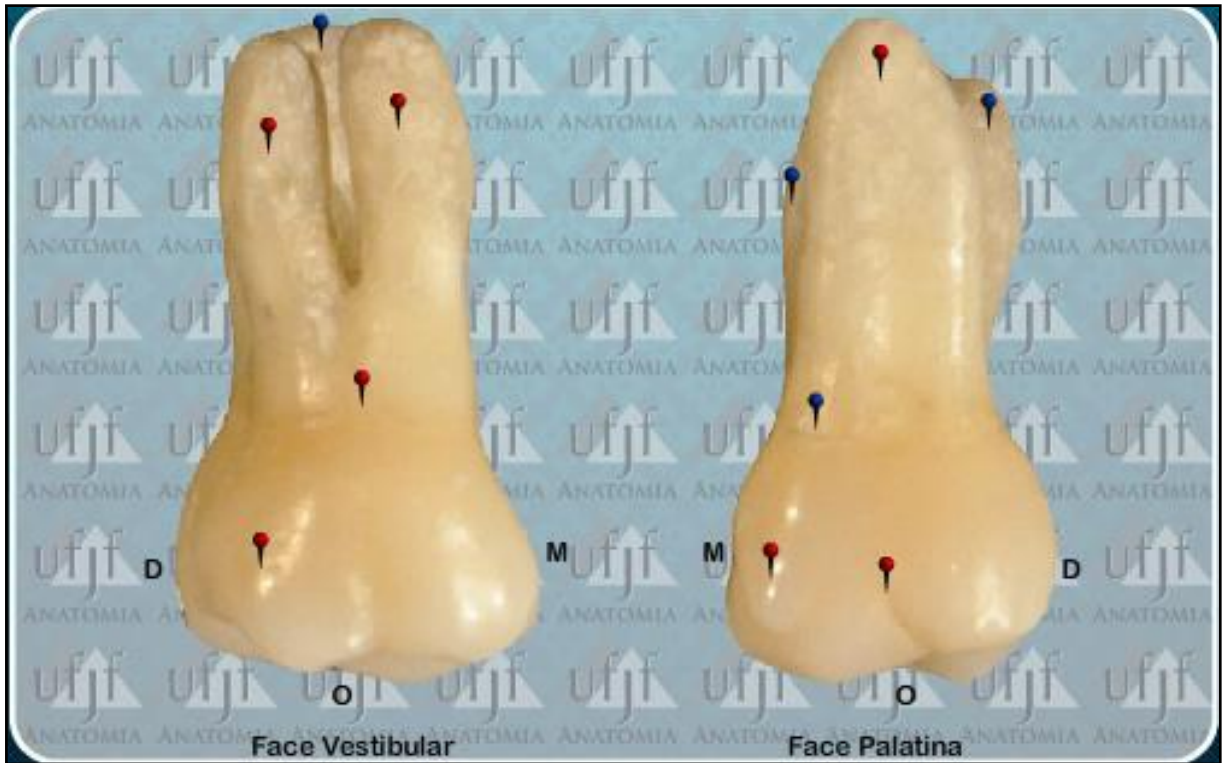

Figura 2- imagem ilustrativa dos botões azul (título) e vermelho (descrição anatômica) e da identificação das faces ‘P’ palatina, ‘L’ lingual, ‘V’ vestibular, ‘D’ distal e ‘M’ mesial.  
Fonte: Autor

No caso dos dentes pré-molares e molares, além de botões azuis e vermelhos foram adicionadas linhas pontilhadas referentes a sulcos oclusais, cada um de uma cor. Estes também foram nomeados pelos alfinetes azuis que se posicionam sobre os mesmos. Também foram adicionadas regiões de fossa onde passaram por uma coloração translúcida facilitando a visualização. (Figura 3)

O layout final do Atlas Básico de Anatomia Dental conta com uma barra lateral de botões à esquerda, onde é possível alternar facilmente entre todos os dentes presentes no Atlas. No lado direito apresenta uma barra de navegação onde encontramos a ferramenta “zoom” e barra de navegação entre as imagens dos mesmos dentes. Além disso, todos os quadros possuem título para identificação sobre qual dente o interessado está explorando. A parte inferior apresenta uma barra de navegação na qual temos o botão “home” onde a qualquer momento se pode retornar ao painel inicial, o botão de instruções e informações sobre a equipe (Figura 4).

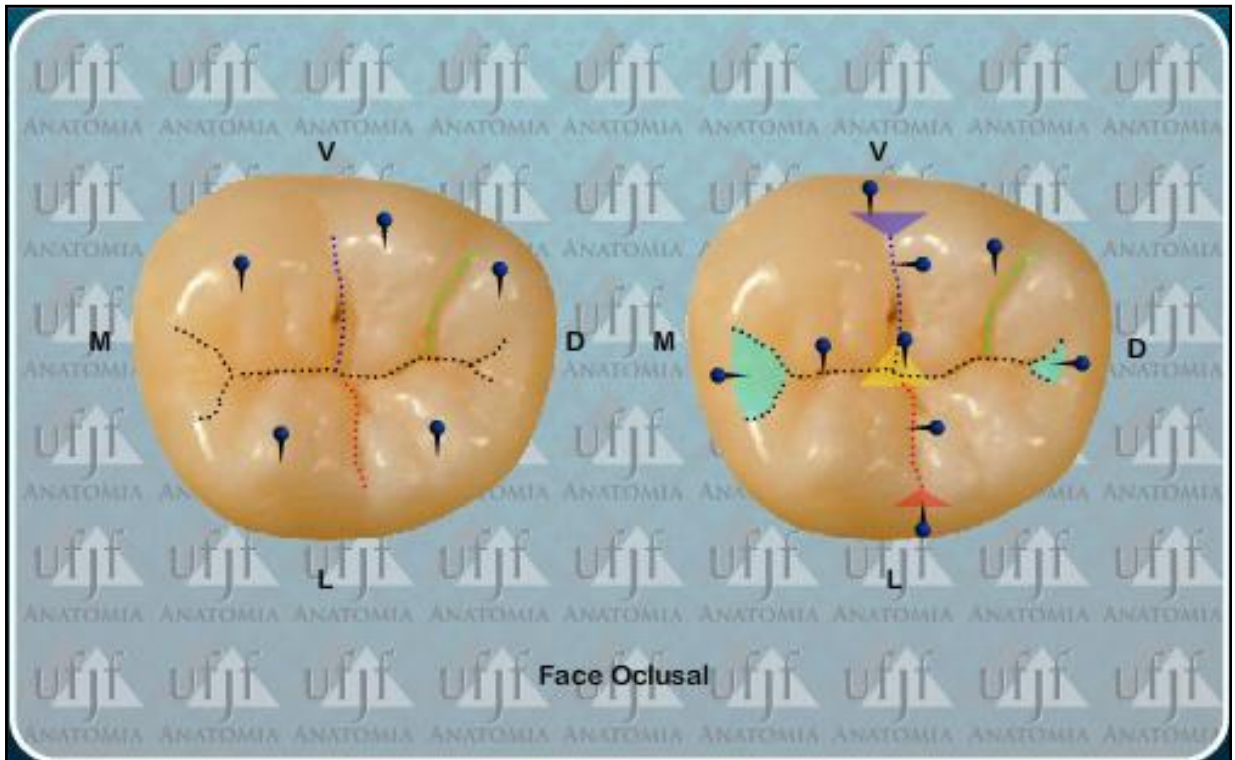


Figura 3- Nos dentes molares, além de botões azuis e vermelhos foram adicionadas linhas pontilhadas referentes a sulcos oclusais. Também foram adicionadas regiões de fossa onde passaram por uma coloração translúcida facilitando a visualização.

Fonte: Autor

A programação tanto no Adobe Photoshop Cs5 quanto no Adobe Flash Cs4 Professional foram realizadas por um operador, o qual é treinado para o desenvolvimento do Atlas Básico de Anatomia Dental, e aluno regular do curso de Graduação em Odontologia e membro da equipe de desenvolvimento do atlas, passando por revisões periódicas dos professores orientadores.

Para uso do Atlas Básico de Anatomia Dental se exige um computador com acesso à internet, programa para navegação na internet e “plug-in” do Adobe Flash Player.

Todo o material projetado já esta pronto para uso e disponível para livre acesso para acadêmicos da área de saúde, dentistas ou simpatizantes.



Figura 4- Layout final do Atlas Básico de Anatomia Dental com uma barra lateral de botões à esquerda, onde é possível alternar facilmente entre todos os dentes presentes no Atlas. Do lado direito também temos uma barra de navegação onde encontramos a ferramenta “zoom” e barra de navegação entre as imagens dos mesmos dentes.

Fonte: Autor.

## RESULTADO

Como resultado final tem-se o desenvolvimento de um Atlas Básico de Anatomia Dental como uma ferramenta de inovação tecnológica. O software tem como principal objetivo facilitar o estudo e favorecer a disseminação do saber. O produto apresenta um “layout” de fácil utilização e que é compatível com a maioria dos computadores presentes no mercado. O produto final se encontra disponível para livre acesso por parte estudantes do curso de odontologia e todos os demais estudantes da área de saúde, além de todos os interessados no assunto no site [http://www.ufjf.br/arquivos/site\\_anatomia/atlas/AtlasAnatomiaDental.html](http://www.ufjf.br/arquivos/site_anatomia/atlas/AtlasAnatomiaDental.html).

## DISCUSSÃO

Costa, Costa e Lins (2014) afirmam que o uso de cadáveres humanos, mesmo que apenas para demonstração das estruturas anatômicas, foi considerado indispensável ao processo de ensino-aprendizagem no estudo da anatomia humana. Do mesmo modo, Talomani e Bertolo Filho (2014) completam que, ao dar prioridade à prática da dissecação e ao uso de compêndios e livros textos, instauraram um método tradicional de ensino e pesquisa que caracteriza a disciplina anatômica. Costa, Costa e Lins (2014) ainda complementam que o manuseio do cadáver pelo estudante foi tido como uma forma de fortalecer a humanização dos futuros profissionais da saúde, refletindo-se em suas condutas com os pacientes.

Já Schmidt (2013) descreve que se tornou evidente que, durante a última década, o uso de novas mídias entre os estudantes de medicina e odontologia mudou consideravelmente e que programas de aprendizagem digitais, bem como a internet atingiram um alto nível de aceitação. Do mesmo modo Rondon, Sassi e Andrade (2013) mostraram que o método de aprendizagem baseado em jogo de computador é comparável ao método de aprendizagem tradicional relativo aos ganhos de conhecimento, quando medida imediatamente após a aplicação do método de aprendizagem (retenção de conhecimento de curto prazo). Assim como Rosas, Rubí, Donoso e Uribe (2012) dizem que ferramentas baseadas em computador interativos e úteis, tais como microscópios virtuais podem melhorar o aprendizado e produtividade. Idem a Calazans (2013) que afirma a utilização das novas tecnologias de ensino potencializa o aprendizado da Anatomia.

Estudos de Toledo (2014) sobre o uso de um Atlas Digital também mostra as vantagens do recurso, como a satisfação demonstrada pelos estudantes ao utilizarem a ferramenta. Da mesma forma Moraes, Schwingel e Silva Junior (2014) articulam que a utilização de recursos didáticos nas aulas de anatomia Humana, são meios que estimulam o aluno a se interessar pela disciplina, facilitam o ensino por parte dos professores, promovendo assim uma melhoria na qualidade do processo de ensino-aprendizagem nas Instituições de Ensino Superior.

Também Rosas, Rubí, Donoso e Uribe (2012) asseguram que Ferramentas como o Software Interativo de Histologia foram demonstradas para complementar positivamente métodos tradicionais de ensino. Do mesmo modo, Rondon, Sassi e Andrade (2013) dizem que novas ferramentas ajudam a reforçar

a necessidade crítica de novas pesquisas destinada a avaliar o valor educativo dos jogos de computador na aprendizagem e conhecimento retenção dos alunos.

Além disso, parece que o meio é uma ferramenta atraente e cativante para muitos alunos, especialmente quando os jogadores podem trabalhar em equipe para atingir objetivos comuns. Em contraposição, Rondon, Sassi e Andrade (2013) afirmam a aula tradicional parece ser mais eficaz para melhorar a retenção de conhecimento de longo prazo dos alunos.

Montes e Souza (2010) afirmam que para que os alunos aprendam devem tornar-se atores de seu próprio aprendizado e, para isso, tornarem-se parceiros da interação pedagógica e esta deve ser a tarefa em torno da qual os professores devem trabalhar permanentemente. Da mesma forma, estudo de Janssen, Shaw, Goodyear, Kerfoot e Bryce (2015) demonstra que os jogos digitais podem oferecer alunos um meio exclusivo de explorar os seus próprios déficits de conhecimento e pontos fortes de uma forma mais atenta. E de acordo com Moraes, Schwingel e Silva Junior (2014) ainda são escassos os recursos didáticos que venham a estimular e facilitar a aprendizagem dos discentes.

**CONCLUSAO**

O ensino de anatomia tem mudado, e juntamente com ele, as formas de ensinar. Conclui-se que o Atlas Interativo de Anatomia Dental é uma ferramenta inovadora no mercado, visando qualidade do processo de aprendizagem, principalmente por ser de fácil acesso e com conteúdo de simples assimilação.

## REFERENCIAS

- 1 Kruse MHL. Anatomia: a ordem do corpo. RevBrasEnferm. 2004; 57(1):79-84.
- 2 Siqueiro Neto EGB, Ferreira JR. O ensino da anatomia humana no curso de medicina da Universidade Federal de Goiás — avaliação e perspectivas. ArqCiênc Saúde Unipar. 2001; 5(1):41-50.
- 3 Braz PRP. Método didático aplicado ao ensino da anatomia humana. Anuário da produção acadêmica docente. 2009; 3(4):303-310.
- 4 Costa LF, Feijós AGS. Doação de corpos: estudo comparativo luso-brasileiro sobre a utilização do corpo humano para ensino e pesquisa. Anais do 5º Salão de Iniciação Científica; 2009. Porto Alegre: EDIPUCRS; 2009.
- 5 Schünke M, Schulte E, Schumacher U, editores. Prometheus - Atlas de Anatomia. Rio de Janeiro: Guanabara Kooga; 2007.
- 6 Montes MAA, Souza CTV. Inovações no processo ensino – aprendizagem no laboratório de Anatomia Humana: estratégias facilitadoras para a aprendizagem significativa. Universidade Gama Filho-Departamento de Anatomia, Fundação Oswaldo Cruz – Programa de Pós-Graduação em Biociências e Saúde. 2005
- 7 Schmidt P. Digital learning programs-competition for the classical microscope? GMS Z MedAusbild. 2013;30(1):Doc8.
- 8 Nunes EPS, Nunes FLS, Tori R. Avaliação da aquisição de conhecimento em ambientes virtuais de aprendizagem 3D para treinamento médico. XXXI Congresso da Sociedade Brasileira de Computação; 2011 jul. 19-22; Natal-RN, Brasil. Disponível em: [http://www.dimap.ufrn.br/csbc2011/anais/eventos/contents/WIM/WIM\\_Sessao\\_4\\_Artigo\\_6\\_Nunes.pdf](http://www.dimap.ufrn.br/csbc2011/anais/eventos/contents/WIM/WIM_Sessao_4_Artigo_6_Nunes.pdf)
- 9 Mota MF, Mata FR, Aversi-Ferreira TA. Constructivist pedagogic method used in the teaching of human anatomy. Int J Morphol. 2010; 28(2):369-374.



10 Berman N, Fall L, Maloney C, Levine D: Computer-assisted instruction in clinical education: A roadmap to increasing CAI implementation. *Adv Health SciEduc Theory Pract* 2008, 13: 373–383.

11 Piemme TE. Computer-assisted learning and evaluation in medicine. *JAMA* 1988; 260 (3): 367–72.

12 Clayden GS, Wilson B. Computer-assisted learning in medical education. *Med Educ.* 1988;22(5):456-67.

13 Revello H. Atlas Virtual do Esqueleto Cefálico Humano: Uma ferramenta complementar no processo ensino – aprendizagem da Anatomia Humana. Congresso Nacional de Ambientes Hipermídia para Aprendizagem. Pelotas. 2009.

14 Monteiro BS, Valdek MCO, Cunha ÍL, Moraes RM, Machado LS. Anatomia: 3D: Atlas Digital Baseado em Realidade Virtual para Ensino de Medicina. In: SVR 2006 – VII Symposium on Virtual Reality, 2006, Belém.

15 Pires G, Nobeschi L. Avaliação do Portal de Anatomia Humana aplicada ao ensino, 2012.

16 Silva EC, Corradi-Websterz CM. Competência social para interagir em ambientes virtuais de aprendizagem. *InvestEducEnferm.* 2011 Mar; 29(1):97-102.

17 Costa GBF, Costa GBF, Lins CCSA. O Cadáver no ensino da anatomia humana: uma visão metodológica e bioética. *RevBrasEducMéd* 2012; 36(3):369-373.

18 Talamoni ACB, Bertolli Filho C. A anatomia e o ensino de anatomia no Brasil: a escola boveriana. *História, Ciências, Saúde-Manguinhos*, 2014, 1301-1322.

19 Rondon S, Sassi FC, de Andrade, CRF. Computer game-based and traditional learning method: a comparison regarding students' knowledge retention. *BMCmedical education* 2013 13(1), 30.

20 Rosas C, Rubí R, Donoso M, Uribe S. Dental students' evaluations of an interactive histology software. *J. Dent. Educ.* 2012, 76(11):1491-6.

21 Calazans NC. O ensino e o aprendizado práticos da anatomia humana: uma revisão de literatura. Bahia. Monografia [Graduação em Medicina] - Universidade Federal da Bahia; 2013.

22 Toledo ST. Atlas interativo como alternativa didática para aprimorar o desempenho dos alunos do curso de enfermagem na disciplina de anatomia. Juiz de Fora. Monografia [Graduação em Enfermagem] - Universidade Federal de Juiz de Fora; 2014.

23 Moraes GNB, Schwingel PA, Silva Júnior EX. Uso de roteiros didáticos no ensino- aprendizagem nas aulas práticas de anatomia humana: revisão de literatura em ies brasileiras. In: Popularização da Ciência Universidade de Pernambuco (UPE). Congresso Nacional de Educação, CONEDU 2014.

24 Montes MAA, Souza CTV. Estratégia de ensino-aprendizagem de anatomia humana para acadêmicos de medicina. *CienCogn.* 2010;15(3)2-12.

25 Janssen A, Shaw T, Goodyear P, Kerfoot BP, Bryce D. A little healthy competition: using mixed methods to pilot a team-based digital game for boosting medical student engagement with anatomy and histology content. *BMC medical education.* 2015. 15(1), 1.

## **5 CONSIDERAÇÕES FINAIS**

Como resultado final tem-se o desenvolvimento de um Atlas Básico de Anatomia Dental como uma ferramenta de inovação tecnológica. O software tem como principal objetivo facilitar o estudo e favorecer a disseminação do saber. O produto apresenta um “layout” de fácil utilização e que é compatível com a maioria dos computadores presentes no mercado. O produto final se encontra disponível para livre acesso por parte estudantes do curso de odontologia e todos os demais estudantes da área de saúde, além de todos os interessados no assunto no site [http://www.ufjf.br/arquivos/site\\_anatomia/atlas/AtlasAnatomiaDental.html](http://www.ufjf.br/arquivos/site_anatomia/atlas/AtlasAnatomiaDental.html).

## REFERENCIAS BIBLIOGRÁFICAS

BERMAN, N. B. et al. Computer-assisted instruction in clinical education: a roadmap to increasing CAI implementation. **Adv Health SciEduc**, v. 13, p. 373–383, 2008.

BRAZ P. R. P. Método didático aplicado ao ensino da anatomia humana. **Anuário da produção acadêmica docente**.v. 3, n. 4, p. 303-310, 2009.

CALAZANS, N. C. O ensino e o aprendizado práticos da anatomia humana: uma revisão de literatura. **UFB**: Salvador, 2013.

CLAYDEN, G.; WILSON, B. Computer-assisted learning in medical education. **Med Educ**, v. 22, n. 5, p. 456-467, 1988.

COSTA, L. F.; FEIJÓS, A. G. S. Doação de corpos: estudo comparativo luso-brasileiro sobre a utilização do corpo humano para ensino e pesquisa. **Anais do 5º Salão de Iniciação Científica**.Porto Alegre: EDIPUCRS, 2009.

COSTA, GILLIENE B. F; COSTA, GILLIANE B. F.; LINS, C. C. A.S. O Cadáver no Ensino da Anatomia Humana: uma Visão Metodológica e Bioética.**RevBras Edu Med**v. 36, n.3, p. 369-373, 2012.

KRUSE, M. H. L. Anatomia: a ordem do corpo. **RevBrasEnferm**. v. 57, n. 1, p. 79-84, 2004.

JANSSEN, A.et al. A little healthy competition: using mixed methods to pilot a team-based digital game for boosting medical student engagement with anatomy and histology content. **BMC Medical Education**. V. 15, n. 173, 2015.

MONTEIRO, B.**Anatoml 3D: Um Atlas Digital Baseado em Realidade Virtual para Ensino de Medicina**. João Pessoa, 2006. 12p.

MONTES, M. A. A.; SOUZA, C. T. V. Inovações no processo ensino – aprendizagem no laboratório de Anatomia Humana: estratégias facilitadoras para a aprendizagem significativa.**Universidade Gama Filho-Departamento de Anatomia, Fundação Oswaldo Cruz – Programa de Pós-Graduação em Biociências e Saúde**.2005

MONTES, M. A. A.; SOUZA, C. T. V. Estratégia de ensino-aprendizagem de anatomia humana para acadêmicos de medicina. **Rev Ciências & Cognição**. v. 15, n. 3, p. 2-12, 2010.

MORAES, G. N. B.; SCHWINGEL, P. A.; SILVA JÚNIOR, E. X. Uso de roteiros didáticos no ensino- aprendizagem nas aulas práticas de anatomia humana: revisão de literatura em ies brasileiras. **Popularização da Ciência Universidade de Pernambuco (UPE). Congresso Nacional de Educação, CONEDU 2014.**

MOTA, M. F.; MATA, F. R.; AVERSI-FERREIRA, T.A. Constructivist pedagogic method used in the teaching of human anatomy. **Int J Morphol**. v.28, n. 2, p. 369-374, 2010.

NUNES, E.P.S.; NUNES, F.L. S.; TOR, I R. Avaliação da aquisição de conhecimento em ambientes virtuais de aprendizagem 3D para treinamento médico. **XXXI Congresso da Sociedade Brasileira de Computação**. Jul. 2011.

PIEMME, T. Computer-assisted learning and evaluation in medicine. **J AmMedAssoc**, v. 260, p. 367-372, 1998.

PIRES, G; NOBESCHI, L. **Avaliação do Portal de Anatomia Humana aplicada ao ensino**, 2012

REVELLO, H; Atlas Virtual do Esqueleto Cefálico Humano: Uma ferramenta complementar no processo ensino – aprendizagem da Anatomia Humana. **Congresso Nacional de Ambientes Hipermídia para Aprendizagem**. Pelotas. 2009. 10p.

ROSDON S.; SASSI, F. C.; ANDRADE, C. R. F. Computer game-based and traditional learning method: a comparison regarding students' knowledge retention. **BMC Medical Education**. v. 13 n. 30, 2013.

ROSAS, C. et. al. Dental Students' Evaluations of an Interactive Histology Software **Journal of Dental Education**. v. 76, n. 11, 2012.

SCHMIDT, P. Digitale Lernprogramme – Konkurrenz für das Mikroskop? **GMS Zeitschrift für Medizinische Ausbildung**. V. 30, n. 1, 2013.

SCHUNKE, M. et al. **Prometheus: Atlas de Anatomia, Pescoço e Órgãos Internos**. Rio de Janeiro: Guanabara Koogan, 2007. p. 376

SILVA, E.C.; CORRADI-WEBSTER, C. M.; Competência social para interagir em ambientes virtuais de aprendizagem. **InvestEducEnferm**.v. 29, n. 1, p. 97-102, 2011.

SIQUEIRO NETO E. G. B.; FERREIRA, J. R. O ensino da anatomia humana no curso de medicina da Universidade Federal de Goiás — avaliação e perspectivas. **ArqCiênc Saúde Unipar**.v. 5, n. 1, p. 41-50, 2001.

TALAMONI, A. C. B.; BERTOLLI FILHO, C. A anatomia e o ensino de anatomia no Brasil: a escola boveriana. **História, Ciências, Saúde** – Manguinhos, Rio de Janeiro, v.21, n.4, p.1301-1322, out.-dez. 2014.

TOLEDO, S. T. Atlas interativo como alternativa didática para aprimorar o desempenho dos alunos do curso de enfermagem na disciplina de anatomia. **Monografia graduação, Universidade Federal de Juiz de Fora**, Juiz de Fora, MG, Brasil, 2014.

## ANEXOS

### A - DIRETRIZES PARA AUTORES

Os artigos submetidos ao Journal of Anatomy são feitos nas seguintes condições: que o trabalho descrito não foi publicado anteriormente (exceto na forma de um resumo ou como parte de uma palestra publicada ou tese acadêmica), que não está sendo considerado para publicação em outro lugar, que sua publicação seja aprovada por todos os autores e tácita ou explicitamente pelas autoridades responsáveis onde o trabalho foi realizado e que, se aceito, não será publicado em nenhum outro lugar, inclusive eletronicamente da mesma forma, em inglês ou em qualquer outro meio, outro idioma, sem o consentimento por escrito do detentor dos direitos autorais. Não há cobranças de página e não são cobradas por cores, se, na opinião dos editores, for essencial. Em todos os outros casos, os custos devem ser suportados pelo autor. Os editores-chefe do Journal of Anatomy endossam as diretrizes da ARRIVE para relatar experimentos (<https://www.nc3rs.org.uk/arrive-guidelines>) e esperam que os autores se refiram a essas diretrizes antes da submissão de um manuscrito. Mais informações sobre as diretrizes de relatórios podem ser encontradas em: <https://authorservices.wiley.com/ethics-guidelines/research-ethics-in-journal-article.html>.

#### Autores financiados pelo NIH e Journal of Anatomy

O NIH exige que os donatários depositem seus manuscritos de autores revisados por pares no PubMed Central, a serem disponibilizados ao público dentro de 12 meses após a publicação. O mandato do NIH se aplica a todos os artigos baseados em pesquisas que foram total ou parcialmente financiadas pelo NIH e aceitas para publicação em ou após 7 de abril de 2008. Para ajudar os autores a cumprir o mandato do NIH, para artigos aceitos para publicação no Journal of Anatomy, Wiley publicará o manuscrito aceito (incorporando todas as emendas feitas durante a revisão por pares, mas antes da edição e composição tipográfica do editor) dos artigos dos bolsistas do NIH ao PubMed Central no momento da aceitação da revista. Esta versão será disponibilizada publicamente no PubMed Central 12 meses após a publicação. Após o depósito, os autores de Wiley Blackwell receberão mais comunicações do NIH com relação à submissão. Para mais informações, veja aqui.

Se os autores desejam tornar seu artigo publicado final abertamente acessível e sem embargo de 12 meses, eles podem optar por publicar através do serviço OnlineOpen. Os beneficiários da Wellcome e da HHMI podem encontrar mais informações aqui.

#### SUBMISSÕES

Edição em inglês antes da submissão. Os autores para os quais o inglês é um segundo idioma podem optar por ter seu manuscrito profissionalmente editado antes

da submissão para melhorar o inglês. Uma lista de fornecedores independentes de serviços de edição pode ser encontrada em [http://authorservices.wiley.com/bauthor/english\\_language.asp](http://authorservices.wiley.com/bauthor/english_language.asp). Todos os serviços são pagos e organizados pelo autor, e o uso de um desses serviços não garante aceitação ou preferência pela publicação.

## TIPOS DE MANUSCRITOS

A maioria dos manuscritos publicados no Journal of Anatomy são artigos originais. Não há limites em relação à contagem de palavras ou ao número de figuras exibidas nos Artigos Originais, mas os autores são incentivados a escrever de maneira concisa. Os autores são desencorajados a enviar trabalhos com mais de 70 páginas manuscritas (incluindo figuras e tabelas). Os Editores também considerarão manuscritos mais curtos para publicação como Brief Communications. Estes trabalhos são normalmente menores que 15 páginas manuscritas e contêm não mais que três figuras. Além disso, os Editores considerarão os manuscritos que relatam desenvolvimentos metodológicos, para publicação como documentos de Métodos (como manuscritos completos ou como comunicações breves).

Os artigos de revisão são normalmente encomendados pelos Editores, mas agradecemos as solicitações de pré-submissão (autores em potencial são incentivados a enviar uma cópia do título proposto e o resumo para [janat@dpag.ox.ac.uk](mailto:janat@dpag.ox.ac.uk)). Da mesma forma, os manuscritos de Perspectiva Histórica e Perspectiva Educacional são normalmente encomendados pelos Editores, mas novamente recebemos pedidos de pré-submissão (autores em potencial são encorajados a enviar uma cópia do título proposto e o resumo para [janat@dpag.ox.ac.uk](mailto:janat@dpag.ox.ac.uk)).

Para todos os manuscritos, durante o processo de envio on-line, os autores serão solicitados a escolher uma área de assunto (usada apenas para auxiliar na alocação de editores e revisores apropriados) que melhor representem seu trabalho, dentre os seguintes:

Biologia celular e arquitetura de tecidos

Morfologia funcional comparativa

Biologia do desenvolvimento

Biologia evolutiva do desenvolvimento

Morfologia evolutiva

Anatomia humana funcional



Paleontologia integrativa de vertebrados

Inovações metodológicas na pesquisa anatômica

Sistema musculoesquelético

Neuroanatomia e neurodegeneração

Avanços significativos na educação em anatomia

Há uma categoria adicional, 'Documentos do simpósio', mas isso só deve ser usado quando um autor foi especificamente convidado por um dos Editores-chefes ou por um Editor convidado para enviar um artigo para uma próxima edição especial do simpósio.

## SUBMISSÕES DE MANUSCRITOS ONLINE

A submissão de um manuscrito ao Journal of Anatomy implica que ele reporte trabalhos não publicados e que não esteja sendo considerado para publicação em outro lugar. Se tabelas, ilustrações ou mais de 200 palavras de texto publicadas anteriormente forem incluídas no manuscrito, é necessário obter a permissão do detentor dos direitos autorais. Cópias das cartas de permissão devem ser incluídas no manuscrito.

Os manuscritos devem ser enviados on-line em <https://mc.manuscriptcentral.com/janat>. Instruções e suporte completos para upload estão disponíveis on-line no site de envio por meio do botão Obter ajuda agora.

Os manuscritos podem ser carregados como um documento do Word (.doc ou .docx) ou como um documento Rich Text Format (.rtf). Se enviar para o Manuscript Central usando o LaTeX, faça o upload de um arquivo PDF do manuscrito para os revisores. Observe que, após a aceitação, solicitaremos que os arquivos de origem TeX / LaTeX editem e digitem o artigo. Os números para revisão devem ser carregados separadamente como GIF (.gif), JPEG (.jpg), TIFF (.tif) ou EPS (.eps). Na aceitação, você precisará fornecer ARQUIVOS GRÁFICOS DE ALTA RESOLUÇÃO (observe que os arquivos GIF (.gif), JPEG (.jpg) e PNG (.png) não são aceitáveis para publicação).

Envie uma carta de apresentação endereçada aos Editores quando solicitado on-line. A carta de apresentação deve indicar a importância e a relevância anatômica do estudo. Os autores também serão solicitados a fornecer os nomes de um ou mais árbitros preferenciais (que não têm conexão pessoal ou profissional com o estudo ou com os autores), embora os Editores não sejam obrigados a usá-los.

## REVISÃO DE MANUSCRITOS

Devido a restrições de espaço e ao volume de artigos de alta qualidade enviados, os Editores se reservam o direito de devolver imediatamente aqueles artigos que dificilmente serão competitivos por espaço no periódico e / ou aqueles que não estejam em conformidade com a filosofia editorial e os padrões gerais do Journal of Anatomy. Sempre que possível, essas decisões editoriais serão processadas dentro de uma semana após o envio. Os manuscritos selecionados para revisão por pares externos normalmente serão revisados dentro de quatro semanas após o envio.

Os critérios de aceitação para todos os trabalhos são a qualidade e originalidade da pesquisa e seu significado para os leitores das revistas. Observe que os manuscritos são revisados por um único cego: a identidade do revisor é anônima (a menos que o destinatário não deseje), mas o nome e a afiliação do autor estão no papel

## APRESENTAÇÃO

### Texto

Os autores devem consultar os manuscritos publicados recentemente para obter um guia geral do estilo Journal (disponível em [http://onlinelibrary.wiley.com/journal/10.1111/\(ISSN\)1469-7580](http://onlinelibrary.wiley.com/journal/10.1111/(ISSN)1469-7580)).

O texto deve ser dividido nas seguintes seções e aparecer na ordem:

- (1) página de rosto (com título de página curta, título, nome dos autores e afiliações);
- (2) resumo (não mais que 500 palavras, em um único parágrafo, não dividido em seções com títulos);
- (3) palavras-chave;
- (4) corpo principal: introdução, métodos, resultados, discussão (isso pode ser combinado com a seção de resultados) e conclusões, se desejado;
- (5) agradecimentos;
- (6) contribuições dos autores (veja abaixo);
- (7) referências;

(8) material suplementar (se houver);

(9) tabelas; e

(10) legendas de figuras.

Evite o uso de notas de rodapé e numere as páginas usando o recurso de numeração de páginas do software de processamento de texto.

As autoridades do binômio latino de todos os organismos não são usadas no título ou no resumo e apenas na primeira menção no corpo principal do texto. Os nomes de genes e loci devem estar em itálico e os nomes de proteínas devem ser usados em texto romano.

A nomenclatura do vírus (e siglas) deve seguir as diretrizes do Comitê Internacional de Taxonomia de Vírus (ICTV). O presente relatório é: van Regenmortel MHV, Fauquet CM, Bispo DHL (Eds) (2001) Taxonomia de Vírus: Sétimo Relatório do Comitê Internacional de Vírus da Taxonomia. San Diego: Academic Press. Os autores também são aconselhados a verificar o site do ITCV para obter as informações mais recentes.

A nomenclatura química deve seguir as regras definitivas para a nomenclatura da União Internacional de Química Pura e Aplicada (IUPAC).

Os produtos industriais devem ser referidos por seus nomes comuns (Publicações ISO 1831, 2474, etc.). Na ausência de um nome comum, use o nome completo ou uma abreviação definida, de preferência a um nome comercial. Na primeira menção, os nomes comerciais devem estar em maiúsculas.

Estatísticas: os cálculos e a validade das deduções feitas a partir deles devem ser verificados e validados por um estatístico.

Símbolos, unidades e abreviações devem ser expressas como unidades da *Système International (SI)*, conforme indicado em: Baron DN (Ed) (1994) Unidades e abreviações: um guia para autores e editores médicos. Londres: Royal Society of Medicine Press. Em circunstâncias excepcionais, outros podem ser usados, desde que sejam consistentes. Inscreva-se no Departamento Editorial para obter conselhos.

## CONTRIBUIÇÕES DO AUTOR

O *Journal of Anatomy* recomenda que os autores enviem uma breve descrição de todas as contribuições ao manuscrito. A contribuição de cada autor deve ser descrita em breve, para aparecer imediatamente antes das referências. O crédito da autoria pode incluir contribuições para o conceito / design, aquisição de dados, análise / interpretação dos dados, redação do manuscrito, revisão crítica do manuscrito e aprovação do artigo. Os colaboradores que não se qualificam como autores também

podem ser listados e sua contribuição específica descrita. Mais informações sobre autoria e contribuição podem ser encontradas aqui.

## REFERÊNCIAS

As referências no texto devem ser inseridas entre parênteses na íntegra para trabalhos de autoria única e dupla, mas utilizando o primeiro autor e outros para vários trabalhos de autoria. A referência a comunicações pessoais, trabalhos inéditos e não arbitrados e trabalhos não publicados deve ser mínima e deve aparecer apenas no texto. É responsabilidade do autor obter permissão dos colegas para incluir seu trabalho como comunicação pessoal.

As referências na lista devem seguir o sistema de Harvard. Mais de 6 autores serão abreviados para 3 autores et al. Consulte uma cópia recente da revista para obter exemplos.

Recomendamos o uso de uma ferramenta como o EndNote ou o Reference Manager para gerenciamento e formatação de referência.

## INFORMAÇÕES DE APOIO

Informações de suporte podem ser uma maneira útil para um autor incluir informações importantes, mas auxiliares, na versão online de um artigo. Exemplos de informações de suporte incluem tabelas adicionais, conjuntos de dados, figuras, arquivos de filme, clipes de áudio, estruturas 3D e outros arquivos multimídia não essenciais relacionados. As informações de suporte devem ser citadas no texto do artigo, e uma legenda descritiva deve ser incluída. Ele é publicado conforme fornecido pelo autor e uma prova não é disponibilizada antes da publicação; por esses motivos, os autores devem fornecer qualquer informação de suporte no formato final desejado. Para obter mais informações sobre os tipos de arquivos recomendados e os requisitos para envio, visite: <http://authorservices.wiley.com/bauthor/suppinfo.asp>.

## GRÁFICOS

Os resultados numéricos devem ser apresentados como tabelas ou figuras, mas não ambos. O Jornal recebe figuras e chapas coloridas, quando as informações seriam perdidas se reproduzidas em preto e branco.

Tabelas: As tabelas devem ser digitadas em páginas separadas, como parte integrante do arquivo de texto. Eles devem ter um título descritivo breve e ser auto-explicativo. As unidades devem aparecer entre parênteses nos títulos das colunas, não no corpo da tabela. Palavras ou números repetidos em linhas sucessivas devem ser escritos por extenso. As notas de rodapé devem ser mínimas. Quando a precisão

dos dados é expressa como erro padrão (se) ou erros padrão de diferenças (sed), os graus de liberdade (df) devem ser dados.

Arte eletrônica: o Journal of Anatomy aceita apenas o envio de arte eletrônica. O periódico aceita apenas os seguintes formatos: (1) GRAPHS, CHARTS e MAPS como formato de postscript encapsulado (.eps). Os melhores resultados são obtidos com aplicativos de software que podem gerar o formato EPS (Systat SigmaPlot; Adobe Illustrator; CorelDraw; Deneba Canvas; Macromedia Freehand); e

(2) FOTOGRAFIAS no formato de arquivo de imagem com tag (.tif). Os arquivos TIFF devem ser fornecidos com uma resolução mínima de 300 dpi (pontos por polegada) no tamanho final em que devem aparecer no diário. Os formatos TIFF e EPS são o padrão do setor para arquivamento, impressão e publicação on-line.

Informações detalhadas sobre os padrões de ilustração digital estão disponíveis nesta página da web.

Observe que formatos de arquivo diferentes de EPS e TIF serão automaticamente rejeitados pelo site de envio on-line.

Os arquivos coloridos devem estar no formato RGB. A rotulagem deve estar em uma fonte de estilo sem serifa de 10 pontos. As seções das figuras devem ser designadas com letras maiúsculas. Barras de ampliação devem ser dadas em micrografias eletrônicas e de luz.

Legendas: As legendas das tabelas e figuras devem ser incluídas no arquivo de texto e conter informações suficientes para serem entendidas sem referência ao texto.

Resumo ilustrado: O Journal of Anatomy publica resumos gráficos para cada artigo, exibidos on-line em formato gráfico, com um breve resumo. Durante o envio, nomeie uma imagem existente no artigo para usar como resumo ilustrado. Seu resumo curto deve consistir de 2 a 3 frases (no máximo 500 caracteres com espaços) resumindo as principais conclusões apresentadas no artigo.

Imagens da capa: Arte eletrônica de alta qualidade adequada para a capa do Journal of Anatomy é bem-vinda. Eles devem ser enviados ao Escritório Editorial (janat@dpag.ox.ac.uk) e acompanhados de uma legenda relevante. É preferível que as imagens sejam relacionadas aos trabalhos submetidos. Os colaboradores são obrigados a conceder direitos de publicação exclusivos à Sociedade. É política do Publicador não publicar itens sem contrato de transferência de direitos autorais assinado.

PLÁGIO

Os autores devem obter permissão para reproduzir qualquer material protegido por direitos autorais e incluir um reconhecimento da fonte em seu artigo. Os autores devem estar cientes de que o uso não referenciado de idéias publicadas e não publicadas, escritas ou ilustrações de terceiros, de qualquer fonte (inclusive pedidos de subsídios para pesquisa), ou a submissão de um artigo completo sob 'nova' autoria no mesmo idioma ou em outro idioma, constitui plágio.

## CONDIÇÕES DE ACEITAÇÃO

Os manuscritos são aceitos com o entendimento de que não serão publicados em nenhum outro lugar, de nenhuma forma, sem o consentimento prévio da Sociedade. Seu material não será passado ao Editor sem o recebimento de:

1. carta de apresentação documentando as revisões exigidas pelo editor;
2. contrato de transferência de direitos autorais assinado;
3. lista de verificação de arte-final aceita - documentando os arquivos gráficos fornecidos de acordo com os padrões da indústria; e
4. Arquivos EPS emitidos a partir de software baseado em vetor / arquivos TIFF de 800 dpi. ARTE FINAL DE BAIXA RESOLUÇÃO ENVIADA PARA REVISÃO NÃO É ADEQUADA PARA IMPRESSÃO OU PUBLICAÇÃO ONLINE.
5. Qualquer conflito de interesse potencial ou aparente deve ser declarado na seção Agradecimentos do manuscrito. Se não houver conflito, adicione uma frase para esse efeito na seção Agradecimentos. APÓS A ACEITAÇÃO

Os autores serão obrigados a atribuir direitos autorais à Sociedade Anatômica. Se o seu trabalho for aceito, o autor identificado como o autor correspondente formal receberá um e-mail solicitando que ele efetue login nos Serviços do autor; onde, através do Wiley Author Licensing Service (WALS), eles poderão concluir o contrato de licença em nome de todos os autores do artigo.

Para autores que assinam o contrato de transferência de direitos autorais:

Se a opção OnlineOpen não estiver selecionada, o autor correspondente receberá o contrato de transferência de direitos autorais (CTA) para assinar. Os termos e condições do CTA podem ser visualizados nas amostras associadas às Perguntas frequentes sobre direitos autorais abaixo: Termos e condições do CTA [http://authorservices.wiley.com/bauthor/faqs\\_copyright.asp](http://authorservices.wiley.com/bauthor/faqs_copyright.asp)

Para autores que escolherem OnlineOpen:

O OnlineOpen está disponível para autores de artigos que desejam disponibilizar seu artigo. Com o OnlineOpen, o autor, sua agência financiadora ou instituição paga uma taxa para garantir que o artigo seja disponibilizado a não assinantes mediante publicação na Wiley Online Library, bem como depositado nos sites espelho PubMed Central e PMC. Além da publicação on-line via Wiley Online Library, os autores dos artigos OnlineOpen têm permissão para postar o PDF final publicado de seu artigo em um site, repositório institucional ou outro servidor público gratuito, imediatamente após a publicação.

Se você deseja que seu artigo seja de acesso aberto, escolha o contrato de licença apropriado ao fazer login no sistema de serviços de autor da Wiley. Clique em "Tornar meu artigo online" e escolha a licença apropriada clicando em "Assinar contrato de licença agora" ao fazer login no sistema de serviços de autor da Wiley.

Para a lista completa de termos e condições, consulte <http://olabout.wiley.com/WileyCDA/Section/id-406241.html>.

Se a opção OnlineOpen for selecionada, o autor correspondente poderá escolher os seguintes Contratos de Acesso Aberto de Licença Creative Commons (OAA):

Licença de atribuição Creative Commons OAA

Licença Não Comercial de Atribuição Creative Commons OAA

Licença Creative Commons Atribuição Não Comercial - Não Derivadas OAA

Para visualizar os termos e condições desses contratos de acesso aberto, visite as Perguntas frequentes sobre direitos autorais hospedadas no Wiley Author Services [http://authorservices.wiley.com/bauthor/faqs\\_copyright.asp](http://authorservices.wiley.com/bauthor/faqs_copyright.asp) e visite <http://www.wileyopenaccess.com/details/content/12f25db4c87/Copyright-License.html>.

Se você selecionar a opção OnlineOpen e sua pesquisa for financiada pelo The Wellcome Trust e por membros do Research Councils UK (RCUK) ou pelo Austrian Science Fund (FAF), você terá a oportunidade de publicar seu artigo sob uma licença CC-BY você em conformidade com seus requisitos do Financiador. Para obter mais informações sobre esta política e a política de auto-arquivamento compatível com o Journal, visite: <http://www.wiley.com/go/funderstatement>.

## ARTIGO RASTREAMENTO

Agora, o rastreamento da produção on-line está disponível para o seu artigo através dos Serviços de autores da Wiley Blackwell. Os Serviços de autor permitem que os autores rastreiem seu artigo - uma vez aceito - através do processo de produção para publicação on-line e impressa. Os autores podem verificar on-line o status de seus artigos e optar por receber e-mails automatizados nas principais etapas

da produção. O autor receberá um e-mail com um link exclusivo que permite que você se registre e tenha seu artigo automaticamente adicionado ao sistema. Certifique-se de que seja fornecido um endereço de e-mail completo ao enviar o manuscrito. Visite Wiley Blackwell Author Services para obter mais detalhes sobre rastreamento de produção on-line e para uma variedade de recursos, incluindo perguntas frequentes e dicas sobre preparação, envio de artigos e muito mais.

## PROOFS

Os autores receberão uma notificação por email com um link e instruções para acessar online as provas de páginas HTML. As provas de página devem ser cuidadosamente revisadas para quaisquer erros de edição ou de digitação. Diretrizes on-line são fornecidas no sistema. Nenhum software especial é necessário, todos os navegadores comuns são suportados. Os autores também devem garantir que as tabelas, figuras ou referências renumeradas correspondam às citações de texto e que as legendas das figuras correspondam às citações de texto e às figuras reais. As provas devem ser devolvidas dentro de 48 horas após o recebimento do e-mail. A devolução de provas por e-mail é possível caso o sistema on-line não possa ser usado ou acessado.

## OFFPRINTS

O acesso gratuito à impressão final em PDF do seu artigo estará disponível apenas pelos serviços de autor. Portanto, inscreva-se nos serviços de autor, se você deseja acessar o artigo em formato PDF e aproveitar os muitos outros benefícios que o serviço oferece. Offprints de papel adicionais podem ser pedidos on-line. Clique no link a seguir, preencha os detalhes necessários e certifique-se de digitar as informações em todos os campos obrigatórios: [www.sheridan.com/wiley/eoc](http://www.sheridan.com/wiley/eoc).

## POLÍTICA DE ARQUIVO DE MATERIAL DO AUTOR

Observe que, a menos que seja solicitado especificamente, a Wiley Blackwell Publishing descartará todo o material impresso ou eletrônico enviado dois meses após a publicação. Se você precisar devolver qualquer material enviado, informe a redação ou o editor de produção o mais rápido possível, se ainda não o tiver feito.

## PREPRINTS

Este periódico considerará artigos de revisão anteriormente disponíveis como pré-impressões em servidores não comerciais, como ArXiv, bioRxiv, psyArXiv,



SocArXiv, engrXiv etc. Os autores também podem publicar a versão submetida de seu manuscrito em servidores não comerciais a qualquer momento. Solicita-se aos autores que atualizem todas as versões pré-publicação com um link para o artigo final publicado.

## COMPARTILHAMENTO, ACESSIBILIDADE E CITAÇÃO DE DADOS

O Journal of Anatomy reconhece os muitos benefícios de arquivar dados de pesquisa. O Journal of Anatomy espera que os dados que suportam os resultados no artigo sejam arquivados em um repositório público apropriado. Os autores devem fornecer uma declaração de disponibilidade de dados para descrever a disponibilidade ou a ausência de dados compartilhados. Quando os dados são compartilhados, os autores devem incluir em sua declaração de disponibilidade de dados um link para o repositório que eles usaram e citar os dados que eles compartilharam. Sempre que possível, os scripts e outros artefatos utilizados para gerar as análises apresentadas no artigo também devem ser arquivados publicamente. Se o compartilhamento de dados comprometer padrões éticos ou requisitos legais, não é esperado que os autores os compartilhem. Consulte a seção Modelos padrão para uso do autor abaixo para selecionar uma declaração de disponibilidade de dados apropriada para o seu conjunto de dados.

## PROTEÇÃO DE DADOS

Ao enviar ou revisar um manuscrito para esta publicação, seu nome, endereço de email e afiliação e outros detalhes de contato que a publicação possa exigir, serão usados para as operações regulares da publicação, incluindo, quando necessário, o compartilhamento com o editor (Wiley) e parceiros para produção e publicação. A publicação e o editor reconhecem a importância de proteger as informações pessoais coletadas dos usuários na operação desses serviços e adotam práticas para garantir que sejam tomadas medidas para manter a segurança, a integridade e a privacidade dos dados pessoais coletados e processados. Você pode saber mais em <https://authorservices.wiley.com/statements/data-protection-policy.html>.

Última atualização: 11 de outubro de 2019

Editado Por: Julia Clarke, Thomas Gillingwater, Anthony Graham, Stefan Milz

Fator de Impacto: 2.638

ISI Journal Citation Reports © Ranking: 2018:4/21 (Anatomy & Morphology)

Online ISSN:1469-7580

## B - COMPROVANTE DE SUBMISSÃO

02/12/2019	ScholarOne Manuscripts
	
<a href="#">Home</a>	
<a href="#">Author</a>	
<a href="#">Review</a>	
<h1>Submission Confirmation</h1>	
 Print	
<hr/> <p>Thank you for your submission</p> <hr/>	
<p><b>Submitted to</b> Journal of Anatomy</p>	
<p><b>Manuscript ID</b> JANAT-2019-0495</p>	
<p><b>Title</b> INTERACTIVE ATLAS OF DENTAL ANATOMY</p>	
<p><b>Authors</b> Ramos, Vinícius Souza, Amanda Carchedi, Luis carlos Carmo, Antônio Marcio Oliveira, Vanessa</p>	
<p><b>Date Submitted</b> 02-Dec-2019</p>	
<hr/> <hr/> <div style="border: 1px solid black; padding: 5px; width: fit-content; margin: 0 auto;"> <a href="#">Author Dashboard</a> </div>	
<a href="https://mc.manuscriptcentral.com/janat">https://mc.manuscriptcentral.com/janat</a>	1/2

02/12/2019



---

© Clarivate Analytics | © ScholarOne, Inc., 2019. All Rights Reserved.  
ScholarOne Manuscripts and ScholarOne are registered trademarks of ScholarOne, Inc.  
ScholarOne Manuscripts Patents #7,267,767 and #7,263,655.

[🐦 @ScholarOneNews](#) | [🖨️ System Requirements](#) | [🔒 Privacy Statement](#) | [📄 Terms of Use](#)

## C – PROTOCOLO DE PARTENTE INPI

**Pedido nacional de Invenção, Modelo de Utilidade, Certificado de Adição de Invenção e entrada na fase nacional do PCT**

Número do Processo: BR 10 2019 026354 7

**Dados do Depositante (71)**

---

Depositante 1 de 1

Nome ou Razão Social: VINÍCIUS FRANKLIN DE CARVALHO RAMOS

Tipo de Pessoa: Pessoa Física

CPF/CNPJ: 09509465674

Nacionalidade: Brasileira

Qualificação Física: Odontólogo

Endereço: Rua Maria da Conceição Atalala

Cidade: Juiz de Fora

Estado: MG

CEP: 36030-124

País: Brasil

Telefone:

Fax:

Email: vinciusfranklinramos@gmail.com

## APÊNDICE

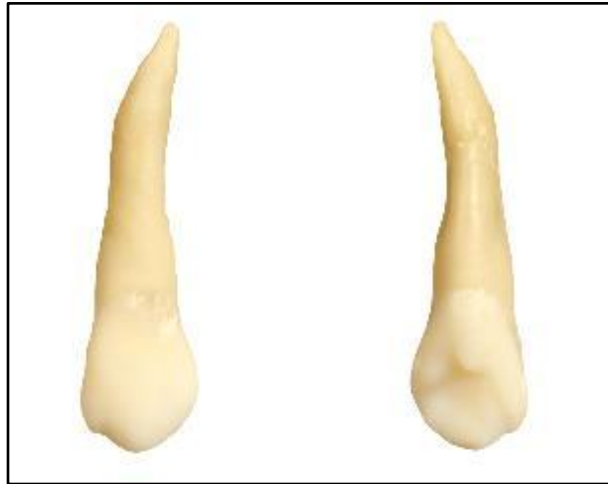

Figura 1- união das imagens referentes à face vestibular com a imagem de face palatina do mesmo dente;  
 Fonte: Autor

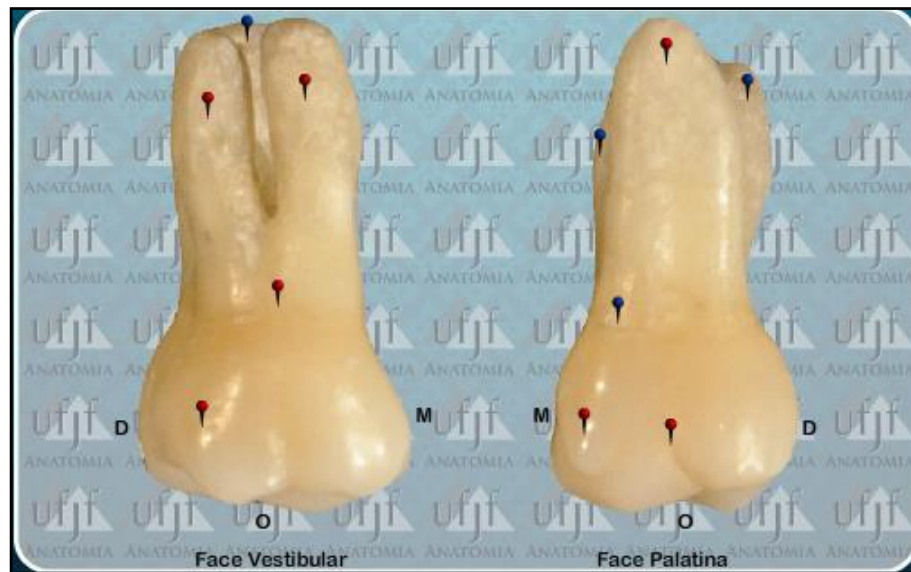

Figura 2- imagem ilustrativa dos botões azul (título) e vermelho (descrição anatômica) e da identificação das faces 'P' palatina, 'L' lingual, 'V' vestibular, 'D' distal e 'M' mesial.  
 Fonte: Autor

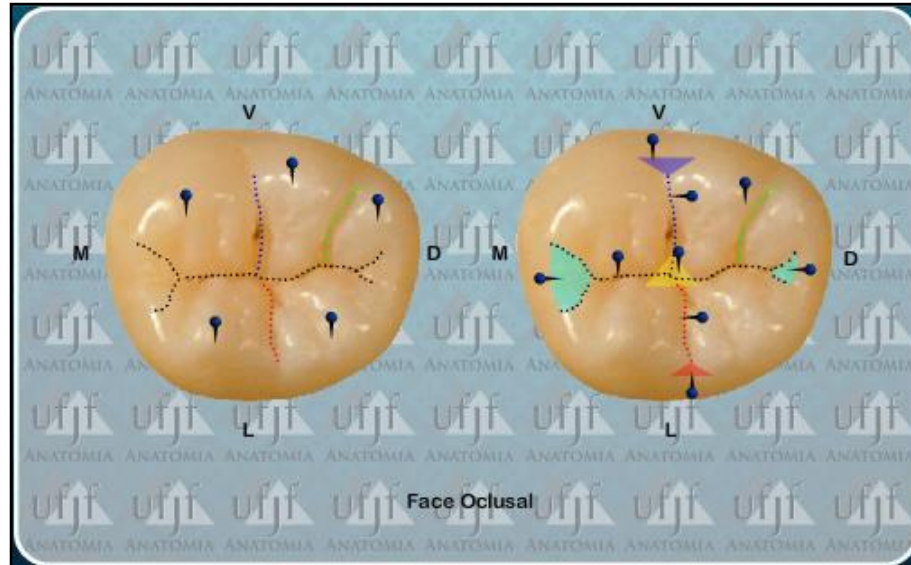


Figura 3- Nos dentes molares, além de botões azuis e vermelhos foram adicionadas linhas pontilhadas referentes a sulcos oclusais. Também foram adicionadas regiões de fossa onde passaram por uma coloração translúcida facilitando a visualização.

Fonte: Autor

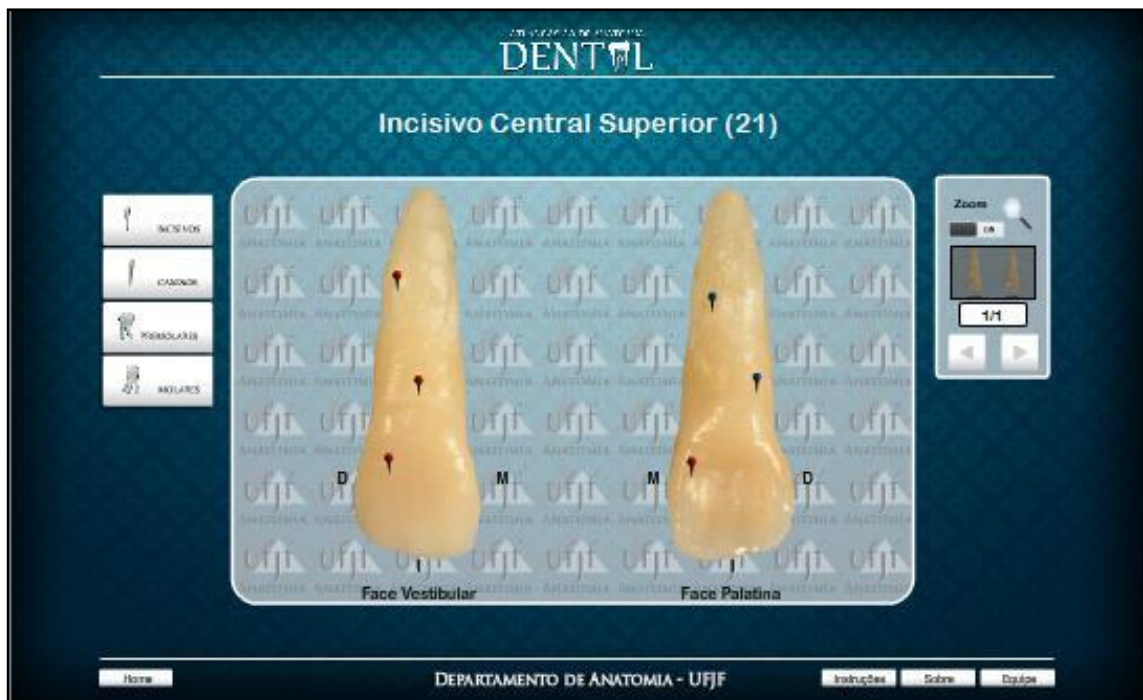

Figura 4- Layout final do Atlas Básico de Anatomia Dental com uma barra lateral de botões à esquerda, onde é possível alternar facilmente entre todos os dentes presentes no Atlas. Do lado direito também temos uma barra de navegação onde encontramos a ferramenta “zoom” e barra de navegação entre as imagens dos mesmos dentes.

Fonte: Autor.